Aus der Universitäts-Frauenklinik Basel, Dir. Prof. Dr. *A. Labhardt*

Zur Diagnose und Differentialdiagnose der gynäkologischen Blutungen unter besonderer Berücksichtigung der glandulär-cystischen Hyperplasie anhand des Materials von 1935 - 1939 der Basler Universitäts-Frauenklinik

INAUGURAL-DISSERTATION
zur Erlangung der Doktorwürde
der Medizinischen Fakultät
der Universität Basel
vorgelegt von

ELS OERTLIN
von Basel

1944

Druck von Benno Schwabe & Co. Basel

Aus der Universitäts-Frauenklinik Basel, Dir. Prof. Dr. *A. Labhardt*

Zur Diagnose und Differentialdiagnose der gynäkologischen Blutungen unter besonderer Berücksichtigung der glandulär-cystischen Hyperplasie anhand des Materials von 1935 - 1939 der Basler Universitäts-Frauenklinik

INAUGURAL-DISSERTATION
zur Erlangung der Doktorwürde
der Medizinischen Fakultät
der Universität Basel
vorgelegt von

ELS OERTLIN
von Basel

1944

Druck von Benno Schwabe & Co. Basel

Von der medizinischen Fakultät Basel
genehmigt auf Antrag von Prof. Dr. *A. Labhardt*
Tag der Promotion:
10. Juni 1943

R. UNIV.
BIBLIOTHEEK
LEIDEN

Einleitung

Das Einsetzen und die periodische Wiederkehr von Blutungen als Ausdruck einer physiologischen Lebensäußerung bei der Frau ist einzigartig. Es gehört auch zu den eigenartigsten Beobachtungen, die wir kennen, daß ein periodisch ablaufender, biologischer Vorgang regelmäßig eine Wunde setzt, aus der es mehr oder weniger stark blutet. Die Menstruation als äußeres Zeichen einer normalen Funktion ist oft von Erscheinungen begleitet, die wir ins Gebiet des Krankhaften zählen müssen. So scheint es, daß sie einen fließenden Uebergang bildet zwischen Gesundheit und Krankheit.

Jede extragenitale Blutung wird sofort als pathologisch angesehen, die Genitalblutung aber gilt als Maßstab für ein normales genitales Funktionsvermögen. Durch die Gewöhnung an die normale Blutung und durch die Befriedigung bei älteren Frauen, daß es noch zu Blutungen kommt, wird allzu oft die krankhaft veränderte Blutung gering geachtet. Jede Blutung wird solange als möglich als Regel aufgefaßt und es vergeht oft längere Zeit, bis die Patientin unruhig wird und den Arzt aufsucht.

Die erste Aufgabe des Arztes besteht darin, sich über die individuellen Menstruationsverhältnisse der Patientin zu orientieren. Jede Frau besitzt ihren Zyklus und Typus, die durch Jahre hindurch normalerweise die gleichen bleiben oder zum mindesten keinen großen Schwankungen unterworfen sind; die Abweichungen von der Norm sind gewöhnlich klein. Nach der Auffassung von *Schröder* wären wir berechtigt, jede Blutung, die nach mindestens 16 Tagen seit dem Auftreten der letzten Menstruation einsetzt, als echte Regel anzusehen, wobei aber in jedem einzelnen Fall zu beweisen wäre, daß sie es wirklich ist; denn nach *Tietze* und *Schröder* gibt es Blutungen, die regelmäßig wiederkehren und doch keine Menstruationen sind. Das gilt sowohl für die Ovulationsblutungen als auch für die kurzen Follikelpersistenzen, die evtl. mit den non ovulating bleedings der weiblichen Affen identisch sind. Ist die frühere, individuell normale Regel eruiert, so wird es leichter sein, die pathologische Blutung zu diagnostizieren. Aus den fast unendlichen Variationen von Blutungskurven gilt es, die immer wiederkehrenden Typen herauszuheben und einzuordnen. Das ist deshalb von Wichtigkeit, weil in vielen Fällen die Blutungsart allein zur Diagnose helfen muß, da jedes andere sicht- oder tastbare Zeichen fehlt. Jede grobe, anatomische Veränderung wird leicht erkannt werden können, aber da, wo diese nur klein ist und sich dem direkten Nachweis entzieht, oder da, wo die Ursache in einer Dysfunktion liegt, wird nur die Art der Blutung, wann und wie es blutet, in die Richtung der entsprechenden Diagnose weisen.

Die mannigfaltigen Ursachen, die zu krankhaften Genitalblutungen führen, wurden schon frühzeitig in zwei Gruppen geschieden. In der einen faßte man alle die Hämorrhagien zusammen, deren Aetiologie in einer palpatorisch faßbaren Veränderung bestand. Die Blutungsursachen der andern Gruppe, in der die essentiellen funktionellen Blutungen, die ovariell bedingten oder funktionellen Blutungen, wie sie abwechslungsweise genannt wurden, Aufnahme fanden, waren lange nicht so klar umschrieben.

Um überhaupt den Begriff einer funktionellen oder ovariell bedingten Blutung aufstellen zu können, mußten die biologischen Vorgänge in den Ovarien und im Uterus und ihre Beziehungen zueinander erst erkannt werden.

Schon 1812 schrieb *Nägeli*, daß der Eintritt der Blutung ein Zeichen dafür sei, daß die Vorbereitung auf die Empfängnis im Körper vor sich gegangen sei.

1831 publizierte *Negrier*, daß ohne Ovarien keine Menstruation stattfinden könne.

1844 und 1853 *Th. Bischoff:* Bei jeder Menstruation reift ein Follikel, schwillt an und platzt in der Regel. Es tritt ein Ei aus und es bildet sich ein gelber Körper. Im Uterus bildet sich bei einer regelmäßig verlaufenden Menstruation eine stärkere Entwicklung der Schleimhaut heraus, die abgestoßen, aber auch in Rückbildung gehen kann.

1871 schreibt *Sigismund*, daß die Menstruation der Abort eines unbefruchtet gebliebenen Eies sei.

Der erste Bericht über die pathologische Anatomie des Endometriums stammt aus den vierziger Jahren des vorigen Jahrhunderts von dem berühmten Arzt *Récamier*, dem Erfinder der Curette.

1875 beschreibt *Olshausen* die Endometritis fungosa. Er führte die Curette in Deutschland ein, nachdem die Pariser Gynäkologen diese als gefährliches Instrument abgelehnt hatten.

1882 stellte *Brennecke* die Behauptung auf, daß die chronische hyperplasierende Endometritis aufzufassen sei als eine reine Hyperplasie der Uterusschleimhaut. Auf Grund der Unregelmäßigkeit der Blutungen schloß er auf eine ovarielle Ursache. Er hielt jedoch diesen Zustand noch für entzündlich.

1897 trennte *Schauta* im Lehrbuch der gesamten Gynäkologie die Endometritis von der Hyperplasie und forderte genaue Untersuchung über beider Ursprung.

1908 erschien eine Publikation von *Hitschmann* und *Adler*, über den Bau der Uterusschleimhaut des geschlechtsreifen Weibes mit besonderer Berücksichtigung der Menstruation. Hier wurden die zyklischen Veränderungen zum ersten Male eingehender nachgewiesen, nachdem schon andere Autoren auf sägeförmige Drüsen vor der Menstruation hingewiesen hatten. In den folgenden Jahren wurden dann an Tausenden von Fällen die pathologischen

Veränderungen von den physiologischen Bildern getrennt und herausgearbeitet. Den Zusammenhang zwischen dem ovariellen und dem uterinen Zyklus untersucht und im wesentlichen aufgedeckt haben dann vor allem *Schröder*, *Robert Meyer* und *Carl Ruge*. *Aschoff* und mit ihm *Pankow* waren es dann später, die das Krankheitsbild der Metropathia haemorrhagica schufen, das sich aber in der Hauptsache mit dem der früheren funktionellen Blutungen deckte. Unter den Begriff der Metropathia haemorrhagica fielen die sog. Endometritis chron. hyperplastica, Metro-Endometritis und Metritis.

Die verfeinerte Diagnostik und die immer weiterschreitende Erkenntnis, daß das histologische Bild der Organe oder ihrer Teile weitgehende Rückschlüsse auf die Funktion gestattet, haben immer mehr das Verständnis für die Physiologie des Genitalapparates gefördert. Ebenso hat die Entdeckung der Hormone und deren grundlegende Bedeutung für die normale und pathologische Genitalfunktion das Bild auch der funktionell bedingten Uterusblutungen immer klarer werden lassen.

Der Name der Metropathia haemorrhagica wurde von *Schröder* übernommen als klinische Bezeichnung für sein im wesentlichen von ihm und *Rob. Meyer* geschaffenes Krankheitsbild der Follikelpersistenz. Wir kennen auch heute noch funktionelle Blutungen, aber wir verstehen heute etwas anderes darunter als man dies früher getan hat.

Die heute geltende Definition der «funktionellen Gebärmutterblutungen» ist noch nicht einheitlich. Nach *Runge* setzt sich das Krankheitsbild zusammen aus den Blutungen, welche nichts mit Menstruation oder Ovulation, nichts mit Abortus, Gravidität, Entzündung oder Tumor und auch nichts mit Bluterkrankungen und hämorrhagischer Diathese zu tun haben. Er betrachtet als funktionelle Blutungen alle diejenigen Blutungen, die entweder im Zusammenhang mit der Follikelpersistenz stehen und eine geringe Anzahl von anatomisch oder klinisch nicht erklärbaren Blutungen. *K. v. Pallos* schreibt, daß die Bezeichnung der funktionellen Gebärmutterblutungen alle jene verschiedenen Zyklusstörungen und Blutungsanomalien zusammenfaßt, von welchen mit Sicherheit angenommen werden kann, daß sie infolge einer quantitativen und zeitlichen Störung bzw. infolge einer inkoordinierten oder geradezu gegensätzlichen Relation der beiden Inkrete des Ovariums entstehen.

Eine Reihe von Autoren wie *Graves*, *Novak* usw. verbinden mit diesem Begriff immer eine Schleimhauthyperplasie. Im Gegensatz dazu betont *v. Pallos*, daß die Hyperplasie des Endometriums keineswegs die einzige Form der funktionellen Gebärmutterblutungen sei. Nach seiner Ansicht hat ein großer Teil der funktionellen Blutungen ohne Hyperplasie ihre Ursache in einer Störung der Corpus-luteum-Phase, einem Krankheitsbild, auf das *Rob. Meyer* zuerst aufmerksam gemacht hat.

Die glandulär-cystische Hyperplasie ist demnach das erste genauer beschriebene Krankheitsbild aus der Reihe der funktionellen Uterusblutungen,

das hier auf Grund eines 5jährigen Materials der Basler Frauenklinik besprochen werden soll. Die Diagnose einer funktionellen Blutung kann aber erst dann gestellt werden, wenn jede Blutungsquelle, die nicht durch eine Dysfunktion des Ovariums entstanden ist, vorher ausgeschaltet wird.

Es sollen deshalb im folgenden zuerst die Ursachen und Eigenheiten der nicht funktionellen Blutungen kurz behandelt werden.

A. Die Blutungen mit Erhaltung eines Zyklus

Die Störungen des Zyklus:

1. Oligomenorrhoe

Die zu seltene Regelblutung ist wohl ausnahmslos auf eine Minderwertigkeit des Ovariums zurückzuführen. Normalerweise schließt sich lückenlos ein Zyklus an den andern an. Nach der Auffassung von *Schröder* und von *Runge* werden bei der Oligomenorrhoe Ruhepausen des Ovars von mehr oder minder langer Dauer zwischen 2 Zyklen geschaltet. Die Menstruationsblutungen sind meist schwach und von kurzer Dauer. Beim selben Individuum können Zeiten, in denen die Regelblutung zu selten auftritt, unter Umständen durch solche abgelöst werden, in denen sie zu häufig auftritt (*Runge*). Die Oligomenorrhoe beobachtet man am häufigsten während der Menarche und im Klimakterium. Tritt hingegen nach einer längern blutungsfreien Zeit plötzlich eine starke Blutung auf, so ist die Vermutung naheliegend, daß es sich um einen Abort oder eine Follikelpersistenz handeln könnte.

2. Polymenorrhoe

Die zu häufige Regelblutung ist die Folge einer Insuffizienz des Ovariums. Diese Insuffizienz kann ihren Grund haben in einer primären konstitutionellen Minderwertigkeit des Organs und findet sich daher bei Hypoplastischen und Infantilen. Eine weitere Ursache können lokale Schädigungen am Genitale sein oder schließlich kann auch die Funktion der Keimdrüsen vom Allgemeinkörper her in diesem Sinne beeinflußt werden. Mehrheitlich tritt die zu häufige Regelblutung nur temporär auf, meistens zur Zeit der Menarche und dann wieder beim Versagen des Ovars in der Klimax. Es scheint, daß im Anfang der Reifeperiode eine gewisse Insuffizienz der Keimdrüsen, wenn sie nicht zu lange dauert und einen mittleren Grad nicht überschreitet, fast als physiologisch zu betrachten ist. Man kann sich nicht gut vorstellen, daß die Produktion der beiden ovariellen Inkrete von einem Tag auf den andern regelmäßig und gleichmäßig einsetzen kann. Der gleiche Vorgang, nur im umgekehrten Sinn, erklärt auch die Unregelmäßigkeiten zu Beginn des Klimakteriums.

Bei der Polymenorrhoe spielt sich der ganze ovarielle Zyklus in kürzerer Zeit ab als der Norm entspricht. *R. Schröder* ist der Ansicht, daß es haupt-

sächlich die Sekretionsphase ist, die ganz wesentlich verkürzt wird, während *Knaus* die Auffassung vertritt, daß die Corpus-luteum-Phase konstant ist und eine Zyklusänderung nur auf Kosten der Proliferationsphase erklärbar sei. Rein gedanklich wäre es möglich, daß jede Phase, die in einem normalen Zyklus vorkommt, beschleunigt ablaufen könnte. Die Ovulation selbst, d. h. der Follikelsprung zwischen dem 14.–16. Tag des Zyklus nach *Schröder*, löst oft kleinere Blutungen aus, deren Ursache nicht ganz klar ist. Wahrscheinlich beruhen sie auf einem vorübergehenden Abfall des Follikelhormonspiegels im Blut zur Zeit der Ovulation (*Siebke*, *Tietze*). Diese Ovulationsblutungen wären demnach gleich zu werten wie das sog. Blutkörperchenzeichen der weiblichen Affen, bei denen regelmäßig mit dem Follikelsprung ein leichter Blutaustritt aus der Vagina einsetzt (*C. Hartmann*).

Unter dem Bilde einer zu häufigen Regelblutung können sich unter Umständen auch Blutungen verstecken, die durch eine echte Endometritis verursacht sind.

Allgemeinerkrankungen wie eine langdauernde Tuberkulose oder wie die Basedowsche Erkrankung mit ihrer toxischen Beeinflussung des Stoffwechsels vermögen ebenfalls den Zyklus im Sinne einer Polymenorrhoe zu verändern.

Zeiten der Ueberanstrengung, sowohl in körperlicher als auch in geistiger Beziehung, ändern die ovarielle Tätigkeit oft so, daß es zu häufigeren Regelblutungen kommt. Die Anomalie geht aber meist schnell zurück, wenn das schädigende Moment entweder verschwindet oder aber der Organismus sich an die veränderten Anforderungen gewöhnt hat.

Die Störungen des Typus:

1. Hypomenorrhoe

Eine zu schwache Menstruationsblutung kann ihren Grund in einer Dysfunktion des Ovars, in einer Unterentwicklung des Uterus oder aber in einer Allgemeinerkrankung des Körpers haben. Bei der Dysfunktion des Ovariums wird nicht genügend Hormon ausgeschüttet, um die Schleimhaut des Uterus so weitgehend aufzubauen, wie dies normalerweise geschieht. Das Resultat ist nur eine kümmerliche, dünne Funktionalis, bei deren Ablösung nicht viel Gefäße angerissen werden. Da aber der Uterus das Erfolgsorgan des Ovariums ist, so wird dieser bei einer dauernden schlechten Stimulation durch zu geringe Hormonmengen in der Entwicklung zurückbleiben, wie dies bei hypoplastischen und infantilen Frauen der Fall ist. Die menstruierende Fläche wird klein bleiben, es kommt nicht zu so einer ausgedehnten Wunde wie normalerweise. Die Blutung wird gering, wenn nicht, wie so häufig bei Infantilen, die Gefäßdrosselung zu schwach ist und es dadurch zu einer starken und langen Blutung kommt.

Allgemeinerkrankungen, die zu einer Hypomenorrhoe führen, sind die-

selben wie bei der Amenorrhoe. Es sind dies vor allem langdauernde Tuberkulosen, Hyper-, aber auch Hypothyreosen sowie eine Reihe weiterer Affektionen, wie Chlorose, schwere erschöpfende Infektionskrankheiten, große Blutverluste, chronische Vergiftungen, Alkoholismus und Morphinismus, Diabetes und die Addisonsche Krankheit.

Physiologisch ist eine zu schwache Regel unmittelbar vor der Klimax. Häufig sieht man jedoch in dieser Periode auch gerade das Gegenteil auftreten. Menorrhagien wechseln mit Amenorrhoen und zeigen oft das klinische Bild der glandulär-cystischen Hyperplasie.

2. Hypermenorrhoe

Bei der zu starken und zu lange dauernden Menstruationsblutung ist der Zusammenhang mit dem ovariellen Zyklus und in Abhängigkeit davon mit dem uterinen Zyklus deutlich vorhanden. Die ovarielle Funktion läuft zeitlich regelmäßig ab. Die Regel setzt zu rechter Zeit ein, ist aber aus irgendeinem Grunde zu heftig und dauert zu lange. Der Typus der Blutung ist verändert. Die Aetiologie dieser Anomalie ist verschiedenartig. Sie kann darin bestehen, daß die glatte Muskulatur, die in Schlingen um die uterinen Gefäße angeordnet ist, nicht imstande ist, diese genügend zu komprimieren. Die maximale Kontraktion, die es braucht, um die Gefäße vollständig zu verschließen, kann unmöglich sein bei jugendlichen oder infantil gebliebenen Uteri, wo die Uterusmuskulatur die nötige Ausbildung noch nicht oder nie erreicht hat.

Eine Behinderung in der Kontraktionsfähigkeit ist auch gegeben bei Entzündungen der Uterusmuskulatur selbst und ihren Folgezuständen. Kleine Teile der glatten Muskulatur nekrotisieren und werden bei der Ausheilung ersetzt durch bindegewebige Narbenzüge. Es entstehen Uterusschwielen, die in Analogie mit den Herzschwielen nicht unbedingt Symptome machen müssen, oft aber die Ursache einer solchen Kontraktionsbehinderung sind. In gleichem Sinne wirkt auch die Adenomyosis.

Häufige und vor allem rasch aufeinanderfolgende Geburten erschöpfen die Kraft der Uterusmuskulatur oft so sehr, daß eine bemerkenswerte Kontraktionsunfähigkeit zurückbleiben kann.

Ein weiterer Ursachenkomplex der zu starken Regelblutung sind alle hyperämisierenden Faktoren, so vor allem Entzündungen, die die Organe des kleinen Beckens befallen können.

Eine Blutstauung im kleinen Becken kommt aber auch bei Allgemeinerkrankungen vor. Es sind dies vor allem Herz-, Nieren- und Lungenkrankheiten, vor allem aber die Hypertonie. Dann kann eine Stase aber auch hervorgerufen werden durch den Druck von engen Kleidungsstücken oder durch Tumoren, durch eine chronische Obstipation oder eine Enteroptose.

Sehr oft sind die Venen des kleinen Beckens der Sitz von Thrombosen und

Varizenbildungen, die ebenfalls eine Ursache von Stauungserscheinungen bilden können.

Die stärkste akute Hyperämie tritt bei allen sexuellen Erregungszuständen auf. Folgen sich diese im Uebermaß, so leiden die Sexualorgane unter einer chronischen Blutfülle, verbunden mit einem chronischen Reizzustand.

Eine akute oder chronische Entzündung der Adnexe oder des Uterus selbst kann mit eine der Ursachen einer beobachteten Hypermenorrhoe sein.

Wachsende Tumoren des Uterus bedingen an und für sich schon eine vermehrte Blutfülle, sie wirken aber auch in anderer Beziehung ungünstig auf die Blutstillung. Der Tumor selbst bedeutet oft ein zu großes Hindernis für die Kontraktion der Uterusmuskulatur, ganz abgesehen davon, daß ein submuköses Myom die blutende Schleimhautfläche oft nicht unwesentlich vergrößert.

Bei einer Retroflexio uteri oder bei einem Descensus wäre es denkbar, daß eine Abflußbehinderung des Blutes und eine passive Hyperämie dadurch zustandekommen könnte, daß die Blutgefäße durch die Lageveränderung abgeknickt oder torquiert werden.

Blutungsverstärkend wirkt nach *Baniecki* auch eine verzögerte oder zu mangelhafte Abstoßung der Funktionalis.

Daneben existiert eine Hypermenorrhoe bei vollkommen normalem Uterus. Man erklärt sich diesen Zustand durch eine funktionelle Minderwertigkeit der Muskulatur und bezeichnet ihn als Insufficientia uteri.

Aetiologisch von Bedeutung wären noch die Störungen endokriner Drüsen. Bei der Basedow-Krankheit sowohl wie bei Hypothyreosen, bei Thymus persistens und Nebennierenhypoplasie kommt es zu starken Blutungen.

Dasselbe gilt auch für gewisse Psychosen und psychische Störungen. Als Zweckneurose wäre eine verlängerte Regelblutung zu werten, die eine Patientin vor einer nicht gewünschten Kohabitation schützen soll (*A. Mayer* und *Walthard*).

Endlich wäre noch die Verzögerung der Wundheilung zu erwähnen, die wohl ausnahmslos dadurch zustande kommt, daß als Komplikation eine Endometritis schon besteht oder sekundär hinzutritt. Die infolge der schlecht granulierenden Wunde entstandenen Blutungen haben nichts mehr mit der eigentlichen Menstruation zu tun, vertuschen aber das Ende der Regelblutung.

B. Die azyklischen Blutungen

Azyklische Blutungen haben nichts mehr mit einer normalen Menstruation gemein. Sie treten vollkommen willkürlich auf. Die Blutung kann wohl als Folge von bestimmten Vorgängen im Ovar ausgelöst werden, doch ist dieses Geschehen dann ausnahmslos pathologischer Natur.

Azyklische Blutungen können sowohl aus dem innern als auch aus dem äußern Genitale stammen, ja jeder einzelne Teil des Genitaltraktus kann an einer beträchtlichen Blutung schuld sein.

1. Blutungen aus Vulva und Vagina

In erster Linie sind hier Blutungen zu erwähnen, die durch Verletzungen zustande gekommen sind (Pfählungsverletzungen). Kohabitationsverletzungen mit oft beträchtlichen Blutungen sind nicht ganz selten und kommen sowohl bei Nulliparen als auch bei Multiparen vor. Die Blutungen aus Hymenalrissen sind gewöhnlich nicht so schwer, doch können auch diese gelegentlich einen größern Umfang annehmen.

Tumoren der Vulva oder Vagina sind leicht als Blutungsursachen zu diagnostizieren, ebenso Neoplasmen der Urethra.

Zu Beginn der Klimax kommen gelegentlich, infolge einer Entzündung der Vagina, langdauernde geringe Blutungen vor. Die Vaginitis führt zu Geschwürsbildungen durch Stoffwechsel- und Kreislaufstörungen und dürfte eine direkte Folge des veränderten Hormonhaushaltes sein.

2. Blutungen aus dem Collum

Ausgesprochene atypische Blutungen sind oft die einzigen Zeichen einer Erosio, eines Cervixpolypen oder eines Karzinoms.

Pseudoerosion: Das Epithel über der Pseudoerosion ist leicht verletzlich und es kann, braucht es aber nicht unbedingt, zu traumatischen Blutungen nach Kohabitation, nach einer ärztlichen Untersuchung oder sogar nur bei hartem Stuhlgang kommen. Die Blutungen sind gering und zeigen sich oft nur als bräunliche Fluorflecken in der Wäsche. Häufig ist die Pseudoerosion eine Anomalie, die ohne Symptome besteht und nur zufällig als Nebendiagnose erhoben wird.

Treten solche kleine, atypische Blutungen auf, so ist immer der Verdacht auf eine Neubildung berechtigt.

Die Differentialdiagnose zwischen einem beginnenden Portiokarzinom und einer Pseudoerosion ist nicht immer leicht. Im allgemeinen fühlt sich die Pseudoerosion bei der Berührung mit der Sonde derb an und ein Instrument vermag nicht in das Gewebe einzudringen. Es ist nur das Epithel, das leicht zu verletzen ist und deshalb auch leichter blutet. Den endgültigen Entscheid kann im Zweifelsfalle nur die mikroskopische Untersuchung eines exzidierten Gewebsstückes geben.

Polypen: Eine weitere Quelle für azyklische Blutungen sind Polypen. Auch diese Diagnose ist mit Hilfe des Spekulums leicht zu stellen, wenn der Polyp im äußern Muttermund sichtbar ist. Ist er dies nicht, so kann die Portio plump und aufgetrieben erscheinen. Die Entscheidung bringt die Curettage des Cervikalkanales. Das was für die Pseudoerosion gesagt wurde, gilt im wesentlichen auch für den Cervixpolypen. Seine Oberfläche ist ebenfalls mit dem leicht verletzlichen Zylinderepithel der Cervix bedeckt. Die Gefahren einer Läsion, aber auch einer Infektion bestehen auch hier.

Portiokarzinom: Das Genitalkarzinom und besonders das Portiokarzinom

ist als die große Gefahr, der jede Frau ausgesetzt ist, zu betrachten. Es wäre deshalb ein sicheres Frühsymptom brennend zu wünschen. Es gibt aber leider keines; das erste klinische Zeichen ist die Blutung. Diese tritt aber erst dann auf, wenn die Neubildung schon eine gewisse Größe erreicht hat und entweder spontan durch Nekrose und Zerfall des Gewebes oder aber infolge kleiner Traumata blutet. So klein am Anfang die Blutabgänge auch sein mögen, so groß und abundant können sie später werden, wenn der Tumor größere Gefäße erreicht hat und diese arrodiert.

Im Gegensatz zur Pseudoerosion, bei der das Gewebe fest bleibt, ist die karzinomatöse Stelle morsch und weich, man fällt mit der Sonde direkt hinein. Sitzt der Tumor unmittelbar der Portio auf, so kann sowohl die ulzeröse als auch die blumenkohlartig wachsende Form leicht erkannt werden. Schwieriger ist die Diagnose, wenn das Karzinom im Innern der Cervix sitzt. Hier ist der Tastbefund von äußerster Wichtigkeit. Die Portio ist dick, groß und aufgetrieben. Aber auch hier bringt die mikroskopische Diagnose die letzte Sicherheit.

3. Blutungen aus dem Corpus uteri

Abort: Der Zustand der Schwangerschaft schließt unter normalen Verhältnissen jede Blutung aus dem Genitale aus. Eine Blutung, die bei einer Schwangerschaft auftritt, muß daher als pathologisch betrachtet werden (*Runge*). Die häufigste Blutungsursache in der Frühschwangerschaft ist der Abort. Wenn nach einer längern amenorrhoischen Pause eine größere Blutung eintritt, so wird man zuerst nach Schwangerschaftszeichen suchen und auch die Blutabgänge genau kontrollieren.

Abortreste: Kleinere Abortreste verursachen kleinere Blutungen, die Rückbildung des Uterus wird meist aufgehalten. Der menstruelle Zyklus kann trotzdem wieder einsetzen. Im Verlaufe der nächsten Menses werden die Abortreste etwa ab- und ausgestoßen werden (*Runge*). Bleiben aber größere Abortreste zurück, so kann sich der Uterus nicht zurückbilden und bemüht sich vergebens, den Inhalt des Cavums durch Wehen auszutreiben. Dadurch wird die Blutung aber weiter unterhalten. Durch den Blutstrom wird die chemische Reaktion in der Vagina verändert, sie wird alkalisch, was mit ein Grund ist für die häufige aszendierende Endometritis post abortum.

Endometritis post abortum und post partum: Sowohl die Endometritis post abortum als auch die Endometritis post partum haben einen unmittelbaren Uebergang vom Abort oder von der Geburt zur Erkrankung. Beide Formen der Endometritis haben die gleiche Ursache und weisen die gleichen klinischen Symptome auf, nur mit dem Unterschied, daß die Endometritis post abortum ungleich viel häufiger ist.

Bleiben nach einer Geburt oder einem Abort im Cavum uteri Deciduareste zurück, so ist die unmittelbare Ursache für eine aufsteigende Endometritis gegeben, da dieses tote Material den idealen Nährboden für die aszendieren-

den Bakterien bedeutet. Dazu kommt, daß durch einen Abort oder eine Geburt die alkalische Barriere, wie sie der zervikale Schleimpfropf bildet, naturgemäß durchbrochen wird.

Ganz außer jedem Zweifel ist, daß am 4.–5. Tag post partum, bei Aborten noch früher, speziell bei kriminellen Aborten, der ganze Uterus keimbesiedelt ist (*Löser*), ohne daß es aber zwangsläufig zu einer stärkeren reaktiven Entzündung mit klinischen Symptomen kommen muß. Es kommt auch hier, wie bei allen Entzündungen, sehr auf die Virulenz der Keime und auf die Abwehrbereitschaft des betreffenden Organismus an.

Im übrigen gilt bei diesen beiden Formen der Endometritis das gleiche, was weiter unten im Abschnitt über die Endometritis ausgeführt wird.

Extrauteringravidität

Praktisch wird wohl kaum eine andere Extrauteringravidität als die Tubenschwangerschaft von Bedeutung sein.

Sobald bei einer Extrauteringravidität das Corpus luteum gravidatis zusammenbricht oder das Ei abstirbt, blutet es aus dem Uterus. Es blutet aus der niederbrechenden, dezidual umgewandelten Schleimhaut. Werden die mit dem Blut abgehenden Gewebsstücke mikroskopisch untersucht, so werden dabei nur Decidua und keine Chorionzotten gefunden. Die Aschheim-Zondeksche Reaktion kann wie beim uterinen Abort positiv oder negativ ausfallen, je nachdem das Ei kürzere oder längere Zeit abgestorben ist. Wird im histologischen Bild Decidua gefunden und läßt sich auf der einen oder anderen Seite des Uterus oder später im Douglas ein Tumor fühlen, so darf mit ziemlicher Sicherheit ein Tubarabort angenommen werden.

Starke einseitige, wehenartige Schmerzen, das allmähliche Auftreten eines Tumors erst neben dem Uterus, später das Verschwinden an dieser Stelle durch Absacken in den Douglas, das Auftreten einer Haematocele retrouterina, Deciduazellen im abgegangenen Gewebe und keine Chorionzotten sprechen fast eindeutig für Tubarabort.

Uterine Blutungen stehen von selbst, wenn der Tubarabort operativ angegangen wird. Der Uterus bildet sich zurück und die Schleimhaut regeneriert wieder.

Es liegt aber auch im Bereich der Möglichkeit, daß kleinere Hämatocelen vollständig resorbiert werden können, die größeren unter ihnen evtl. unter Hinterlassung von bindegewebigen Strängen aus ihrer Kapsel (*Stöckel*).

Die Endometritis

Eine Entzündung der Gebärmutterschleimhaut ist immer darauf zurückzuführen, daß eine Invasion von virulenten Bakterien in das Uteruscavum erfolgt ist und daß diese sich in der Uterusmucosa festgesetzt haben. Wodurch kommt es zu dieser Invasion, oder besser, warum kommt es normaler-

weise eben nicht zu einem Aufsteigen der Bakterien, obwohl die keimbesiedelte Vagina mit der Uterushöhle in relativ weiter Kommunikation steht? Dieser Zugang ist unter normalen Verhältnissen durch einen Schleimpfropf, gebildet aus dem Sekret der zervikalen Drüsen, dicht abgeschlossen. Dieses Sekret ist alkalisch und besitzt eine hohe Viskosität, infolge deren der Pfropf fest im Zervikalkanal haften bleibt. Außer diesem mechanischen Verschluß bildet auch die alkalische Reaktion einen wirksamen Schutz vor den Bakterien. Das chemische Milieu der Scheide reagiert sauer, die Bakterienflora der Vagina braucht diese saure Reaktion. In einem alkalischen, wie sie das Zervikalsekret bietet, ist sie nicht lebensfähig.

Die Menstruation und das Wochenbett sind die zwei physiologischen Vorgänge, die diesen Keimschutz zerstören. Ob der Schleimpfropf bei der Regelblutung wirklich verloren geht, scheint nicht sichergestellt, da auch die Ansicht vertreten wird, daß das Blut seinen Weg am Schleimpfropf vorbei nimmt.

Auffällig ist aber doch, daß die Endometritiden meist post menstruationem, post abortum und post partum auftreten. Endometritiden können außerdem auch aus folgenden Ursachen entstehen:

1. Es kommt zur Aszendenz von Keimen, die so virulent sind, daß sie auch den intakten Keimschutz überwinden und ins Uteruscavum eindringen können (Gonokokken). Außerdem kann der Gonokokkus auch das intakte Epithel angreifen.

2. Der Schleimpfropf fällt allmählich weg durch mechanische Ursachen, als da sind: Submuköses Myom der Cervix, Karzinom der Portio und der Cervix, Cervixrisse unter der Geburt besonders bei Zangenentbindungen oder beim Abort.

3. Der Keimschutz wird künstlich zerstört durch Spülungen unter hohem Druck, durch Einlegen von intrauterinen Pessaren, durch Sondierung.

Eine Endometritis, die nur ganz an der Oberfläche der Schleimhaut sich abspielt und keine manifesten Symptome macht, soll nicht selten sein (*Schröder*). Die infizierte Schleimhaut kann bei der nächsten Menstruation abgestoßen werden. In vielen Fällen ist es aber so, daß nach erfolgter Invasion die nächste Menstruationsbildung schon infolge der Entzündungshyperämie stärker ist als gewöhnlich. Sie dauert auch länger, weil die Menstruationswunde infiziert wird und es dadurch zu Störungen in der Wundheilung kommt. In schweren Fällen kann die Blutung durch das ganze Intermenstruum anhalten, so daß die folgende Regel sich nur durch eine Verstärkung der Blutung anzeigt oder überhaupt nicht zu erkennen ist.

Die Abstoßung einer infizierten und der Wiederaufbau einer gesunden Schleimhaut ist eine Organeigentümlichkeit, die nur dem Uterus zukommt. Auf diese Besonderheit gründen sich auch die therapeutischen Erfolge mit Follikelhormon (*Tietze*).

Fieber, Leukozytenvermehrung und Beschleunigung der Blutkörperchen-

senkung sind bei komplikationsloser Endometritis nicht häufig. Das hauptsächlichste Symptom ist die Blutung als Verlängerung oderVerstärkung der Regel oder auch als atypische Blutung.

In ca. der Hälfte der Fälle (*Runge*) kommt es fortschreitend zu einer Adnexerkrankung. Dadurch wird wohl die Erkrankung schwerer, die Diagnosestellung aber leichter, weil jetzt Fieber, Druckschmerzhaftigkeit und peritoneale Reizerscheinungen zusammen mit der Leukozytenvermehrung und Beschleunigung der Blutkörperchensenkung hinzu kommen. Die Genitalblutungen bei Adnexentzündungen sind der Ausdruck einer Endometritis. «Adnexblutungen» existieren nicht.

Eine Sonderstellung nimmt die Tuberkulose ein. Die Tbc.-Endometritis entsteht meist per continuitatem von der Tube her oder aber durch hämatogene Aussaat. Dabei blutet es nicht. Die Entzündung kann vollkommen ausheilen oder aber zur völligen Zerstörung der Schleimhaut führen (*Schröder*). Eine Kombination von tuberkulösem Adnextumor und unspezifischer Endometritis soll nach *Schröder* in 17% der Fälle mit tuberkulösem Adnextumor zu finden sein.

Eine Endometritis in der präklimaterischen Zeit führt besonders leicht zu Blutungen, da die Blutungsbereitschaft in dieser Periode deutlich erhöht ist. Sehr oft kommen hier Schleimhautentzündungen vor, ohne daß eine der angeführten Ursachen zu finden wäre. Man nimmt daher an, daß die Immunität der Gewebe eine andere geworden ist (*Runge*). Worin diese Veränderung aber besteht, bleibt ungewiß.

Entzündungen in der Menopause bluten selten. Es kommt viel eher zur eitrigen Entzündung und zur Pyometra.

Rezidive der Endometritis sind häufig. Es kommt wohl oft zu scheinbar spontanen Ausheilungen, in der Regel verläuft die Entzündung aber chronisch. Weil sie aber in der Regel einen chronischen Verlauf hat, muß nicht jede verstärkte Periodenblutung, die auf die klinisch ausgeheilte Entzündung folgt, ein Rezidiv anzeigen.

Eine grundlegende Aenderung in der Therapie und ein weiteres Hilfsmittel zur Diagnosestellung verdanken wir *Tietze*. Es ist ihm gelungen, am Kaninchenohr nachzuweisen, daß das Follikulin eine gefäßwirksame Komponente besitzt. Beim Menschen beobachtete er nach i.v. Injektion von Follikulin ein Absinken des Blutdrucks. Er konnte auch nachweisen, daß das Einsetzen der Menstruationsblutung immer mit einem Absinken des Follikelhormonspiegels im Blut zusammenfällt. Nach seiner Auffassung gesellt sich zu dem sinkenden Follikulinspiegel im Blut bei der Endometritis infolge der Entzündung eine zweite gefäßschädigende Komponente. Durch Follikulinzufuhr würde die eine Komponente wegfallen und die Blutung sich verringern oder gar aufhören. Dazu kommt noch der vermehrte Regenerationsreiz durch das Follikelhormon. Die Wirkung ist so prompt und sicher, daß das Aufhören der Blutung bei Follikulingaben jede andere differentialdiagnostischen Er-

wägungen unnötig macht. Interessanterweise wirkt nach den Erfahrungen von *Tietze* das Follikulin nicht bei der glandulär-cystischen Hyperplasie, bei Polypen, submukösen Myomen und bei Retention von Schwangerschaftsprodukten.

Tumoren

Der häufigste benigne Tumor des Uterus ist das Fibromyom. Man unterscheidet Cervix- und Corpusmyome und benennt sie je nach ihrer Wachstumsrichtung als intraligamentäre, subseröse, intramurale und submuköse Myome. Die Entstehung und das Größenwachstum fallen ausnahmslos in die Zeit der vollen ovariellen Tätigkeit. Die besondere Aktivität der Ovarialfunktion bei Myomträgerinnen zeigt sich auch darin, daß bei ihnen die Menopause später als durchschnittlich, nicht selten erst um das 55. Lebensjahr, einzutreten pflegt (*Runge*).

Bemerkenswert ist, daß es ganze «Myomfamilien» gibt, in denen alle weiblichen Mitglieder in mehreren Generationen Uterusmyome haben (*Stöckel*).

Die Frage nach der Aetiologie ist noch nicht endgültig beantwortet. Immerhin haben neuere Untersuchungen gezeigt, daß das Follikelhormon eine ursächliche Bedeutung für deren Entstehung besitzen muß. So hat als erster *Nelson* nach intensiver Follikelhormonwirkung kleine subseröse Knötchen am Uterus beobachtet.

Später gelang es *Lipschütz* und seinen Mitarbeitern, mit Oestradiol mesenchymale Tumoren sowohl am Uterus als auch im ganzen Bereich der Bauchhöhle zu erzeugen. In Anlehnung an die Versuche von *Lipschütz* konnte *v. Wattenwyl* diese Resultate bestätigen und gleichzeitig nachweisen, daß als Voraussetzung für die Geschwulstentstehung unter dem Hormonreiz eine örtliche Gewebsdisposition, die sich in diesem Falle auf den Uterus, die Blase und den Magen beschränkt, bestehen müsse. *V. Wattenwyl* betont aber, daß es nicht zum bösartigen Wachstum komme. Im Klimakterium werden die Myome im allgemeinen nicht mehr größer, ja in vielen Fällen schrumpfen sie und werden kleiner, entsprechend der Involutionstendenz des Uterus.

Intraligamentäre und subseröse Myome machen meist keinerlei Veränderung des Menstruationszyklus oder -typus. Intramurale Myome setzen durch ihr Vorhandensein der Kontraktion der Uterusmuskulatur ein Hindernis entgegen und bewirken dadurch eine Verstärkung und Verlängerung der Regel, unterstützt noch durch die Hyperämie, die durch den wachsenden Tumor entstanden ist. Die wichtigsten klinischen Störungen gehen vom submukösen Myom aus. Ursprünglich vielleicht intramural gelegen und von kugeliger Gestalt, wuchs es sich später nur gegen das Uteruscavum aus. Die Schleimhaut wird dadurch vorgewölbt und die menstruierende Fläche vergrößert, wenn es sich um ein Corpusmyom handelt.

Es sind in der Hauptsache 4 Faktoren, die das submuköse Myom zu einer Blutungsquelle machen:

1. die vergrößerte Blutfülle im Uterus;
2. die Kontraktionsbehinderung durch den Tumor;
3. die Vergrößerung der blutenden Fläche;
4. die durch das Myom begünstigte sekundäre Endometritis.

Durch den Druck und Zug des Tumors auf die Mukosa infolge der Wehentätigkeit des Uterus beim Versuch, den Fremdkörper auszustoßen, kommt es zu Nekrosen und Schleimhautdefekten. Diese bieten wiederum bei der nächsten Regelblutung den aufsteigenden Bakterien einen Haftort und es resultiert daraus eine Endometritis. Eine große Infektionsmöglichkeit ist aber auch vorhanden, wenn das Myom geboren wird und sich der Muttermund immer weiter öffnet.

Sehr leicht zu erkennen ist der myomatöse Polyp, der den äußern Muttermund schon passiert hat oder der in der Cervix stecken geblieben ist oder wenn der ganze Uterus myomatös entartet ist. Das Myom wächst im allgemeinen langsam, nur in der Schwangerschaft ist die Wachstumszunahme beträchtlicher. Im Wochenbett dagegen nimmt der Umfang der Myome mit dem des gesamten Uterus wieder ab. Eine Entartung zum malignen Tumor ist nicht häufig, kommt gelegentlich aber vor.

Der Corpuspolyp

Der Schleimhautcorpuspolyp ist im Gegensatz zum Cervixpolyp mit funktionstüchtiger Schleimhaut überkleidet, denn er geht aus der Basalis der Schleimhaut selbst hervor. Er nimmt also an den zyklischen Veränderungen der Uterusmukosa teil.

Größere Polypen stielen sich und lösen sich dann mehr und mehr aus der Basalis heraus. Sobald sie eine bestimmte Größe erreicht haben, wirken sie als Fremdkörper und die Gebärmutter reagiert mit Kontraktionen auf diesen Reiz. Nach der Abstoßung der Funktionalis resultieren zuerst langdauernde Menstruationsblutungen. Später werden die Blutungen atypisch.

Der Corpuspolyp kann wie der Cervixpolyp aus dem äußern Muttermunde austreten. Dann ist auch hier die Gefahr der aufsteigenden Infektion groß. Die Differenzierung, ob Cervix- oder Corpuspolyp ist nur durch die histologische Untersuchung möglich. Die Dauerblutung, die der Polyp verursacht, ist in vielen Fällen nicht zu unterscheiden von derjenigen bei der glandulär-cystischen Hyperplasie oder beim Karzinom. Auch hier muß, wenn der Polyp noch im Innern des Uterus liegt, die Abrasio und die nachfolgende histologische Untersuchung die Entscheidung bringen.

Die Corpuspolypen treten vorzugsweise im Klimakterium auf und müssen nicht unbedingt zu Blutungen führen, wenn die Menses schon aufgehört haben. Treten dagegen Blutungen auf, so gilt auch hier die Forderung, daß

jede klimakterische Blutung solange als karzinomatös zu betrachten ist, bis das Gegenteil einwandfrei, d. h. mikroskopisch, bewiesen ist (*Stöckel*).

Das Corpuskarzinom

Weitaus die wichtigste praktische Bedeutung unter den malignen Tumoren des Uterus besitzt das Corpuskarzinom. Der wesentlichste Unterschied zwischen dem Corpuskarzinom und dem Portiokarzinom besteht in dem verschieden schnellen Wachstum der beiden. Das Corpuskarzinom wächst eher langsam, ist relativ gutartig, d. h. es kommt erst verhältnismäßig spät zu Metastasen. So hat *Kamniker* ein Corpuskarzinom 11 Jahre nach der Probeauskratzung noch operabel gefunden und *Fritsch* hat 6 Jahre nach der Probecurettage eine Totalextirpation des Uterus vorgenommen und eine dauernde Heilung erzielt.

Das Corpuskarzinom macht, wenn es noch nicht sehr ausgedehnt ist, keine Symptome. Die Menstruationen verlaufen anfänglich normal. Erst wenn der größere Teil der Schleimhaut zerstört ist, kann es zu Anomalien des Blutungstypus und auch zu ausgesprochenen atypischen Blutungen kommen. Die Art der Ausscheidung ist meist nicht ganz rein blutig, sondern mehr jauchig, also Blut mit Eiter und nekrotischen Fetzen gemischt.

In etwa der Hälfte der Fälle tritt das Karzinom erst nach der Menopause auf (*Runge*). Die Symptomatologie ist dann etwas anders. Nachdem eine kürzere oder längere Amenorrhoe bestanden hat, fängt es wieder an zu bluten, erst nur in geringem Umfange, dann immer stärker werdend.

Ergibt die Untersuchung, daß die Blutungsursache im Innern des Uterus liegt, so muß curettiert werden, da die Diagnose nur histologisch gegen die glandulär-cystische Hyperplasie abzugrenzen ist.

Endometriosen

Der Vollständigkeit halber sei noch auf eine besondere Art der Genitalblutung hingewiesen, die hormonal bedingt und daher zyklusgebunden ist. Es sind dies die Endometriosen, die wie bekannt, aus versprengten Endothelteilchen entstehen und nicht nur im Uterus, sondern auch außerhalb desselben vorkommen können.

Die glandulär-cystische Hyperplasie

Aus der kollektiven Bezeichnung der funktionellen Blutungen hat sich dank den unermüdlichen Forschungsarbeiten von *Adler*, *Schröder* und zahlreichen anderen Autoren der Begriff der histologisch fundierten glandulär-cystischen Hyperplasie herauspräzisiert. Das klinische Krankheitsbild der Metropathia haemorrhagica deckt sich weitgehend mit dieser pathologisch-anatomisch faßbaren Schleimhautanomalie. Im Jahre 1912 hat *Adler* die

ersten Fälle dieser Art beschrieben und dabei auch schon die Vermutung ausgesprochen, daß zwischen dem Fehlen des Corpus luteum im Ovarium und der pathologischen Genitalblutung ein kausaler Zusammenhang bestehen müsse.

Es blieb dann in der Hauptsache *Schröder* vorbehalten, diesen Kausalnexus aufzudecken, indem er nachweisen konnte, daß die Persistenz reifender Follikel die Ursache dieser Blutungen sei.

Das Verständnis für diese Rhythmusanomalie im funktionellen Geschehen des Ovariums setzt die Kenntnis der normalen Funktion voraus, die durch die Hormonforschung, wenn auch noch nicht ganz, so doch weitgehend abgeklärt worden ist.

Um das ganze Krankheitsbild abgerundet und vollständig schildern zu können, möchte ich kurz die normale Tätigkeit des Ovariums, wie sie hauptsächlich von *Schröder* aufgefaßt wird, skizzieren. Die rhythmisch ablaufenden Vorgänge im Ovarium wickeln sich in durchschnittlich 28 Tagen ab. Ein solcher Zyklus ist normalerweise vollständig in sich abgeschlossen. Der erste Tag der Menstruationsblutung ist zugleich der Beginn eines neuen Zyklus. Während der Zeit der Regelblutung, d. h. während 4–5 Tagen, ist die hormonale Tätigkeit des Ovariums nahezu stillgelegt. Das bis dahin funktionstüchtige Corpus luteum verfällt einer fettigen Degeneration. Nach ca. 10 Wochen ist das Ende dieser Rückbildung, das Corpus albicans, ausgebildet.

Die nächste Phase ist gekennzeichnet durch das Heranwachsen eines Primordialfollikels. Ein Follikel braucht nach *Schröder* ca. 10–11 Tage bis zum Reifsein, bis zur Ovulation. Hat ein solcher Primordialfollikel die Größe von 5 mm überschritten, so fängt er an, soviel Follikulin zu produzieren, daß die Schleimhaut des Uterus nunmehr darauf reagiert, indem sie proliferiert. Aber auch der bis zur 5-mm-Grenze heranwachsende Follikel ist hormonal nicht untätig. Er unterhält durch sein Inkret den Turgor und die Reaktionsbereitschaft des Uterus und des gesamten Körpers. Die Uterusschleimhaut reagiert so prompt auf die zyklische Veränderung im Ovarium, daß der jeweilige Zustand des Endometriums es gestattet, einen Schluß auf das Geschehen im Ovar selbst zu ziehen.

Diese ganze proliferierende Phase des Endometriums, die unter dem Einfluß des Follikels steht, nennt *Schröder* auch die 1. Hälfte der generativen Funktion. Darauf folgt, unmittelbar anschließend, die Corpus-luteum-Phase als deren 2. Hälfte.

Die Wirkung des Gelbkörperhormons besteht darin, daß es die bis dahin nur proliferierte Schleimhaut zu eigener Tätigkeit veranlaßt. Die Drüsen des Endometriums beginnen zu sezernieren. Erst jetzt besitzt die Schleimhaut alle die Eigenschaften, die sie braucht, um ein befruchtetes Ei aufnehmen und ernähren zu können. Auch der Einfluß des Corpus luteum ist histologisch am Endometrium deutlich erkennbar. Dabei sind die Hauptmerkmale und das

einzig Beweisende das Auftreten von hellen, umschriebenen Stellen und der Nachweis von Glykogen und muzikarmin-positiver Substanz. Jegliche Mitosen sollen fehlen. Das Corpus luteum geht unmittelbar aus dem gesprungenen, reifen Follikel hervor. Wird das Ei nicht befruchtet, so fängt das Corpus luteum nach 12–13tägigem Bestand an, sich langsam in ein Corpus albicans umzuwandeln. Als Reaktion hierauf bricht das hochgeschichtete Eibett im Uterus zusammen, die Menstruation setzt ein. Die Stärke dieser echten Menstruationsblutung ist eine Folge der mehr oder weniger guten Kontraktionsfähigkeit der Uterusmuskulatur und deren normalen Struktur. Die Wundfläche heilt in ca. 4–5 Tagen aus. Der ganze Vorgang ist also zweiphasisch, wobei ein Zyklus an den andern lückenlos angeschlossen ist.

Treten Tempoanomalien in diesem zweiphasischen Geschehen auf, so soll nach *Schröder* bei einer zu häufigen Regelblutung die Ursache in der Verkürzung der Corpus-luteum-Phase liegen und bei einer zu seltenen Blutung nimmt er an, daß zwei Zyklen durch eine mehr oder weniger lange Funktionsruhe voneinander getrennt werden. *Knaus* steht darin in einem gewissen Gegensatz zu *Schröder*, da er für die Intaktheit der Corpus-luteum-Phase eintritt.

Das Ovarium selbst steht ständig unter der stimulierenden Wirkung von Hypophysenhormonen. Gewisse hormonale Reize dürften aber auch von der Schilddrüse ausgehen. Nach *Grumbrecht* und *Loeser* sensibilisieren Schilddrüsenstoffe das Ovarium für die Wirkung von gonadotropen Substanzen. Unterschwellige Mengen von gonadotropen Wirkstoffen können durch Zusatz von kleinen Mengen Schilddrüseninkret schwellig werden.

Da aber sämtliche vegetative Zentren im Stammhirn untergebracht sind und die Hypophyse als Adnex des Stammhirns zu betrachten ist, so ist mit größter Wahrscheinlichkeit auch anzunehmen, daß die Gegend um den 3. Ventrikel hier die gleiche überragende Rolle spielt wie im gesamten vegetativen Geschehen.

Jede Funktion im Ablauf der Lebensvorgänge ist doppelt und dreifach gesichert. Es kann die Tätigkeit eines Organs sowohl ein Stimulans für ein zweites, zugleich aber auch eine Lähmung für ein drittes Organ bilden. So hat z. B. der Japaner *Sakako* gefunden, daß der Uterus nur dann auf Hypophysenhinterlappenpräparate reagiert, wenn sich im Ovarium nicht gleichzeitig ein funktionstüchtiges Corpus luteum befindet. Ebenso ist es eine bewiesene Tatsache, daß, wenn der Follikelspiegel im Blut hoch ist, die Tätigkeit der Hypophyse gebremst wird, ja daß durch Gaben von Follikulin das gonadotrope Hormon im Blut zum Verschwinden gebracht werden kann (*Frank, Salmon*).

Siegert und *Fornina* stellten den Ablauf der innersekretorischen gegenseitigen Beziehungen zwischen Schilddrüse, Uterus und Ovar so zusammen: Ovarium–Uterus–Schilddrüse–Ovarium. Diese gegenseitige Beeinflussung ist sicher noch viel mannigfaltiger als man bisher weiß und ahnen kann und erschwert den Ueberblick ungemein.

Die Abweichungen im Ablauf der Follikelphase sind es, die relativ spät erst erkannt wurden. Namen wie *Schröder*, *Siebke*, *Tietze*, *Damm*, *Clauberg* und viele andere sind mit der Erforschung dieser Anomalie verbunden. Die Erkenntnis, daß eine Blutung ohne Corpus luteum in beginnender Rückbildung und ohne sequestrierende Schleimhaut keine echte Menstruation ist, wie *Schröder* dies formuliert hat, gab erst das Verständnis für die Pathogenese der glandulär-cystischen Hyperplasie.

Schröder teilt die Abweichungen im zeitlichen Ablauf der Follikelperiode ein in

1. einen unterschwelligen Zyklus;
2. die anovulatorische Blutung;
3. die Follikelpersistenz.

ad 1. Beim unterschwelligen Zyklus ist das Hauptcharakteristikum die Amenorrhoe. Es kommt nicht zur Blutung, weil der heranreifende Follikel nie platzt und es nie zur Ovulation kommt. Er überschreitet zwar die 5-mm-Grenze, weswegen das Endometrium auch ein wenig proliferiert, aber nach einigen Tagen verfällt der Follikel, das Endometrium schwillt ab und der leicht angestiegene Follikelhormonspiegel geht wieder zurück. Klinisch ist dabei vollkommenes Wohlbefinden zu beobachten. Solche unterschwelligen Follikelreifungszustände können sich wiederholen und klinisch nur durch die Amenorrhoe auffallen. Daß dabei Sterilität besteht, ist selbstverständlich. Der Grund für diese halbfertigen Zyklen dürfte vermutungsweise in einer ungenügenden Stimulierung durch die Hypophyse zu suchen sein.

ad 2. Die non ovulating bleeding konnte man bis jetzt mit Sicherheit nur bei Tieren feststellen. *C. Hartmann* konnte beim weiblichen Affen zwei Arten von zyklischen Blutungen beobachten, nämlich einen fruchtbaren Winterzyklus und einen unfruchtbaren Sommerzyklus. Das biologische Geschehen ist kurz folgendes: Im Winter wickelt sich ein normaler doppelphasischer Zyklus ab mit nachfolgender echter Menstruation. Im Sommer kommt wohl eine Blutung zustande, die aber keine echte Menstruation ist, weil sie aus oberflächlich nekrotisierter Schleimhaut stammt, die nur bis in die Proliferationsphase gediehen ist. Der Follikel ist nicht sprungreif geworden, sondern vorzeitig der Atresie verfallen. Es bildet sich demnach auch kein Corpus luteum und keine funktionelle Uterusschleimhaut. Das Resultat ist auch hier ein unterschwelliger Zyklus. Der Hauptunterschied besteht aber darin, daß hier nicht, wie im vorigen Abschnitt beschrieben wurde, die Schleimhaut infolge der Atresie des Follikels schrumpft, sondern der Nekrose anheim fällt und so zur Blutung führt und eine Menstruation vortäuscht. Solche einphasische Zyklen konnten bei verschiedenen Tieren nachgewiesen werden. Ob sie auch beim Menschen vorkommen, scheint noch sehr unsicher zu sein. Existieren sie wirklich, so können sie sowohl mit als auch ohne Blutung einhergehen, je nachdem ob die proliferierte Schleimhaut durch Nekrose

abgestoßen wird oder einfach schrumpft. Vielleicht daß dabei der Grad der Proliferation eine Rolle spielt. Man könnte sich auch vorstellen, daß bei relativ geringer Follikelproduktion die Mukosa nur so wenig proliferiert, daß eine einfache Schrumpfung noch möglich ist oder umgekehrt, daß die Follikulinproduktion so reichlich ist oder der Uterus so wenig braucht, um stimuliert zu werden, daß eine dicke hyperplastische Schleimhaut resultiert, bei der dann die Zirkulationsverhältnisse leiden. Möglicherweise spielt dabei der Schilddrüsenstoff eine maßgebende Rolle (*Grumbrecht, Loeser*).

Sollte dieser abnorme Zyklus auch bei der Frau vorkommen, so wäre er wohl einer kurzfristigen Follikelpersistenz, wie sie weiter unten beschrieben werden wird, gleichzusetzen.

Um die Frage zu entscheiden, ob einer äußerlich normalen Menstruationsblutung ein solcher unterschwelliger, unfruchtbarer Zyklus zugrunde liegen kann, hat *Schröder* bei ca. 80 Frauen eine Strichabrasio ausgeführt mit dem negativen Ergebnis, daß entweder die Sekretionsphase oder aber die Zeichen einer Hyperplasie histologisch nachzuweisen waren.

Sollte die non-ovulating-Blutung bei der Frau aber doch vorkommen, so wäre die klinische Indikation, weswegen die Frau zum Arzt geht, die Sterilität. Es müßten also alle unklaren Fälle von Unfruchtbarkeit mit klinisch normalen zyklischen Blutungen daraufhin untersucht werden. Häufig werden sie gewiß nicht sein.

ad 3. Die Follikelpersistenz. Der Grund, warum ein Follikel nicht springt, obwohl er die dafür notwendige Größe erreicht oder sogar schon überschritten hat, ist nicht sicher bekannt. *Schröder* denkt an eine ungenügende Kraft der Eizelle, reif zu werden, weil die Mehrzahl der Follikelpersistenzen in der Menarche und im Klimakterium auftreten.

Robert Meyer meint, daß die nicht völlig reif gewordene Eizelle mit ihrem Follikel zugrunde geht und ein weiterer reifender Follikel dann sofort in die gleiche Wirkung tritt, so daß der proliferative Anreiz permanent erhalten bleibt. In den Fällen, wo neben den reifenden auch noch frisch atresierende Follikel vorhanden sind, ist nach *Schröder* diese Ansicht ohne weiteres akzeptabel. Es gibt aber auch solche Fälle, wo die atresierenden Follikel fehlen und wo nur ein, höchstens zwei reifende Follikel vorhanden sind. In diesen Fällen erreicht offenbar die Eizelle die volle Reife nicht, kommt aber auch nicht zum Absterben.

Die Follikelpersistenz ist nicht eine Spezialität der menschlichen Pathologie, sondern kommt ebenso vor beim Rind, bei Meerschweinchen, Katzen und noch bei anderen Tieren. Der klinische Nachweis wird bei diesen Tieren durch die Dauerbrunst erbracht. Die pathologischen Vorgänge im Ovarium sind dabei dieselben wie beim Menschen, der reifende Follikel bleibt über die ihm normalerweise eigene Zeit, das sind beim Menschen 10–11 Tage, hinaus funktionstüchtig.

Der anatomische Befund bei der Follikelpersistenz zeigt, daß sich im

Ovarium ein oder mehrere große Follikel befinden, die eine schwellende Granulosa zeigen und in einem aufgelockerten Stroma liegen. Dagegen findet sich kein frisches Corpus luteum, sondern nur noch Spuren von älteren Gelbkörpern, die deutlich klar tun, daß deren Blütezeit über Wochen zurückliegen müssen. Normalerweise ist das letzte Corpus luteum gut zu erkennen und wohl zu unterscheiden von den älteren. Auf der Schnittfläche sind nach *Schröder* hie und da minimale gelbe Herdchen zu sehen, dagegen niemals oder nur in ganz besonderen Ausnahmefällen das makroskopische Bild eines Corpus luteum, das dem Alter von 1–8 Wochen entspräche. Es hat also bei der Folikelpersistenz seit Wochen oder Monaten keine Ovulation mehr stattgefunden, die betreffende Frau ist steril. Diese Vorgänge sind klinisch natürlich nicht direkt zu erfassen, können aber mit einiger Sicherheit aus der Wirkung des persistierenden Follikels auf das Endometrium erkannt werden.

Zufolge des Hyperfollikulinismus wird die Mukosa hyperplastisch. Sie zeigt jedoch, analog der 1. Hälfte der generativen Phase, nur die Merkmale der Proliferation, allerdings in übersteigertem Maße. Die Dicke der Schleimhaut ist dabei oft weniger bedingt durch eine echte Vermehrung der Zellsubstanz als durch ein ausgedehntes Oedem. Die Gefäße sind geschädigt, es kommt dadurch und wegen der Dicke der Schleimhaut zu Zirkulationsstörungen. Wird die Uterusmukosa im Zustand der Hyperproliferation abradiert, bevor es zu Nekrosen gekommen ist, so bietet sich ungefähr folgendes histologisches Bild: Die Drüsen sind im gesamten vermehrt und zystisch erweitert. Ihre Form ist unregelmäßig und fremdartig. Gestreckte, geschlängelte, bizarr verzogene und verformte Drüsenschläuche finden sich bunt durcheinander. Das ganze Bild hat die Amerikaner (*E. Novak*) an das Aussehen des Emmentalerkäse erinnert, weshalb sie es als Schweizerkäsemuster, (Franzosen: aspect en fromage de Gruyère) bezeichneten. Das Stroma ist ungleich, zelldichte und lockermaschige Partien wechseln, der Zellcharakter ist meist spindelförmig. Es besteht ein reichliches, interzelluläres Fasernetz (Gitterfasernetz) nach *Sekiba*, *Wermbter* und *Schröder*. Die Drüsenepithelien stehen sehr dicht gedrängt, so daß häufig Mehrreihigkeit zustande kommt; die einzelnen Zellen haben ausgesprochenen Proliferationscharakter, nie sind Sekretionszeichen, z. B. Glykogen oder muzikarmin positive Substanz, nachweisbar, wenn nicht sekundär und verspätet der Follikel doch noch springt.

Die Theka ist von der Granulosaschicht scharf geschieden, wobei die Granulosa oft sehr dick ist. Während aber die Theka reichlich Gitterfasern aufweist, findet man in der Granulosa keine. Dies soll nach *Frankl* anders sein bei den Granulosazelltumoren, wo die Gitterfasern auch in der Granulosa zwar spärlich, aber doch deutlich vorhanden seien.

Es sind bei der Follikelpersistenz am Endometrium also alle Zeichen einer Hyperproliferation vorhanden, bedingt durch eine Ueberfollikulinisierung.

Daß das zeitlich verlängerte Angebot von Follikulin diese Veränderungen an der Uterusmukosa hervorbringt, beweist die Tatsache, daß die genau gleichen Resultate zu sehen sind, wenn über längere Zeit hinweg künstlich Follikulin zugeführt wird. Ebenso wird dies bestätigt durch die Erfahrung, daß beim Vorhandensein von Granulosazelltumoren mit ihrer übermäßigen Produktion von Hormon das gleiche Bild der proliferierten Uterusschleimhaut nachzuweisen ist.

Die abnorme Wucherung kann bis zu 2½ cm nach *Schröder* betragen und beansprucht mehr als den ihr im Cavum uteri zur Verfügung stehenden Raum. Allerdings wird der Uterus im gesamten auch etwas größer unter dem Wachstumsimpuls des Follikulins (*Stieve*). Da aber der Tonus der Uterusmuskulatur nicht gleichzeitig auch gesenkt wird, so ergibt sich bald eine Druckwirkung auf das hyperplastische Gewebe. Es kommt zu Thrombosen in den Gefäßen und Nekrosen in der Schleimhaut. Infolge der Dicke der Schleimhaut ist deren Ernährung sowieso verschlechtert und gefährdet. Das Charakteristikum am Zerfall der hyperplastischen Mukosa besteht darin, daß die Schleimhaut nicht in toto sequestriert wird, wie bei der Menstruation, sondern immer nur Teile derselben. Das würde auch zur Theorie über die mechanische Ursache der azyklischen Blutungen bei Follikelpersistenzen passen, wie sie *Schröder* aufgestellt hat. *Tietze* hat weiterhin noch auf eine Tatsache aufmerksam gemacht: Sobald nämlich der Follikel in der Produktion des Hormons nachläßt, die Schleimhaut nicht mehr unter einem genügenden Stimulans steht, um weiter zu proliferieren, so kommt es nachgewiesenermaßen zu Gefäßwandschädigungen und Ernährungsstörungen. Die Blutung fällt meistens zusammen mit einem plötzlichen Absinken des Follikulinspiegels im Blut.

Die Ab- und Ausstoßung der hyperplastischen Schleimhaut erfolgt, wie schon erwähnt, nicht gleichmäßig, sondern schubweise und dauert demzufolge sehr lange. Daher kommt es auch, daß in der abradierten, gewucherten Schleimhaut neben den nekrotisierten Stellen immer Partien zu finden sind, die noch intakt geblieben sind. Das Ende der Blutung ist nie abzusehen. Es kann Wochen, aber auch Monate dauern, bis sie aufhört. Sie wird dann sistieren, wenn entweder die ganze Schleimhaut nekrotisch geworden und ausgestoßen ist oder dann, wenn sich der persistierende Follikel letzten Endes doch noch in einen Gelbkörper umgewandelt hat oder wenn er zugrunde gegangen ist. Die Ausheilung der Wunde wird, wie *Tietze* annimmt, in beiden Fällen durch das Hormon eines heranwachsenden Primordialfollikels bewirkt, so daß also auch schließlich das Größerwerden eines neuen Follikels der Blutung ein Ende setzen kann.

Im Ablauf der Krankheitsphase lassen sich bei der «klassischen» Follikelpersistenz, wie sie *Schröder* beschrieben hat, nach *Runge* 3 Stadien unterscheiden:

1. Das amenorrhoische Stadium: Die Amenorrhoe folgt entweder plötzlich

auf eine normale Menstruationsperiode oder aber der Zyklus oder der Typus waren schon seit einiger Zeit verändert. Nur in einem Viertel der Fälle kommt diese Funktionsstörung unvermittelt, in drei Vierteln findet man Tempoanomalien als Vorboten (*Tietze*). Die Dauer kann nur 3–6 und mehr Wochen, aber auch Jahre betragen. Liegt seit der letzten Blutung, sie kann klinisch wie eine normale erwartete Periode gewertet worden sein, nur ein Zeitraum von wenigen Tagen, so muß angenommen werden, daß die letzte Blutung keine echte Menstruation mehr war. Die Abbruchblutung bei der glandulär-cystischen Hyperplasie sistiert oft mehrere Tage, ohne daß ein Grund dafür bekannt wäre, um dann wieder frisch anzufangen. Im amenorrhoischen Stadium befindet sich die Schleimhaut in einer intakten Hyperproliferation und es besteht zu dieser Zeit allgemeines subjektives Wohlbefinden.

2. Das Stadium der Blutung: Das amenorrhoische Stadium wird abgelöst durch das der Nekrose und Blutung. Die Stärke des Blutverlustes ist wechselnd. Meist hält er sich in erträglichen Grenzen und oft ist es nur die allzu lange Dauer der Blutung, die zur Anämie führt. Erstaunlich ist es aber trotzdem, daß das Auftreten einer Anämie in keinem Verhältnis zu stehen scheint zu der Stärke und Dauer der Blutung. Manchmal bewirkt eine ganz geringe Dauerblutung eine schwere Anämie und umgekehrt können Patientinnen längere Zeit stark bluten, ohne daß der Hämoglobinwert nennenswert sinkt. Vielleicht, daß gleichzeitig eine Beeinflussung der blutbildenden Organe stattfindet (*Schröder*)?

Das 3. Stadium ist das der Wundheilung, das wahrscheinlich nur ganz allmählich einsetzt. Es ist auch nicht mit Sicherheit gegen das 2. Stadium abzugrenzen. Im Ovarium ist in dieser Periode nur noch ein atretischer Follikel vorhanden. Die endgültige Wundheilung kommt nach *Tietze* erst zustande, wenn ein heranreifender Follikel das dazu nötige Hormon liefert. Wird aber der einphasische Zyklus letzten Endes doch noch zweiphasisch, kommt es doch noch zu einer Luteinisation, so sistiert die Blutung auch unter der Einwirkung des Gelbkörperhormons. Die Mukosa macht dabei die Wandlung in die Sekretionsphase durch. Nach 4–6 Tagen setzt die Blutung aber erneut ein, doch ist diese jetzt eine echte Menstruationsblutung, die nach angemessener Zeit aufhört.

Das klinische Bild der Follikelpersistenz genügt meistens nicht zur Diagnosestellung. Es besitzt keine Eigenheit, die pathognomonisch für diese Krankheit wäre. Jedoch kann aus der Anamnese und dem klinischen Befund die Diagnose mit großer Wahrscheinlichkeit gestellt werden.

Das präklimakterische Alter stellt das größte Kontingent. Dann folgen die sogenannten juvenilen Blutungen, die zur Zeit der Menarche auftreten. Sie sind in der Mehrzahl der Fälle bedingt durch die glandulär-cystische Hyperplasie, da in diesem Alter eine Schwangerschaft oder eine andere Genitalerkrankung die geringste Rolle spielen (*v. Wattenwyl*). Es sind also der Anfang und das Ende der ovariellen Tätigkeit, die zu Unregelmäßigkeiten neigen.

Nach einer Feststellung von *Tietze* sollen Frauen mit mehreren Geburten häufiger diese Funktionsanomalie aufweisen als Frauen mit keinem oder nur einem Kind.

Wichtig für die klinische Diagnose ist eine sorgfältige Regelanamnese, die in der Gynäkologie ohnehin von größter Bedeutung ist.

In der Mehrzahl der Fälle treten schon vor Eintritt der pathologischen Blutung Aenderungen im Charakter der Menstruationen auf. Das Intervall zwischen 2 Perioden wird größer oder auch kleiner. Es können Zwischenblutungen auftreten oder die Menstruationsblutungen werden ungewöhnlich stark oder dauern länger. Die beiden letzteren Möglichkeiten trifft man besonders oft im präklimakterischen Alter an. Nicht selten sind aber sowohl der Zyklus als auch der Typus verändert.

Leider besteht eine große Einschränkung in der Bedeutung der Regelanamnese darin, daß sie mit einiger Zuverlässigkeit nur im geschlechtsreifen Alter verwendet werden kann, da ja das Präklimakterium eben durch die Unregelmäßigkeiten der Blutungen gekennzeichnet ist.

Was die Konstitution anlangt, so hat *Tietze* gefunden, daß bei Patientinnen, die über 35 Jahre alt waren, der körperlich und psychisch robuste Typus vorherrscht, während bei Patientinnen unter 35 Jahren der asthenische Typus vor allem befallen wird. Das bestätigt vielleicht auch seine Beobachtung, daß Mehrgebärende eher zur Follikelpersistenz neigen. Nach *Schröder* hat sich die Beteiligung einer besonderen Konstitutionsgruppe nicht ergeben.

Das amenorrhoische Stadium vor der pathologischen Blutung kann verschieden lang sein. Ich habe schon davon gesprochen. Ebenso ist der Grad der Anämie völlig uncharakteristisch. Niedere Hämoglobinwerte sprechen vielleicht sogar eher für eine Abortblutung, obwohl auch bei lange bestehenden und verschleppten Fällen von Follikelpersistenz schwerste Formen der Anämie mit Hämoglobinwerten zwischen 20 und 30% vorkommen können (*Runge*).

Die Leukozytenzahl ist nicht pathologisch verändert. Das Blutbild entspricht dem einer sekundären Anämie. Die Thrombozytenzahl ist nicht kleiner als der Norm entspricht. Auch andere Zeichen einer erhöhten Blutungsbereitschaft finden sich nicht. Das Rumpel-Leede-Phänomen ist negativ (*Runge*). Die Untersuchungen über den Blutkalziumwert in der *Schröder*schen Klinik ergaben eine geringe Senkung gegenüber dem für den Blutkalk gefundenen Mittelwerte, 10,93 mg% gegenüber 11,5 mg% nach der Methode von *de Waard*.

Neben der Blutungsanamnese ist der Palpationsbefund noch zu erwähnen. Am Anfang, als die glandulär-cystische Hyperplasie als Krankheit sui generis bekannt wurde, hat man größeren Wert darauf gelegt. Es kommt nämlich gelegentlich vor, daß der persistierende Follikel zur Zyste degeneriert, die unter Umständen faustgroß werden kann. *Zondek* konnte in einigen Fällen

feststellen, daß das Zerdrücken des vergrößerten Follikels zur prompten Blutstillung führte. Noch 1935 hat *Mandelstamm* Fälle veröffentlicht, wo er durch Punktion des zystisch erweiterten Follikels die Blutung zum Stehen gebracht habe. Er erklärt sich den Erfolg damit, daß er annimmt, der manuell zerdrückte Follikel werde sich, wie nach spontanem Platzen, in ein Corpus luteum umwandeln. Diese Therapie wird übrigens in der Tiermedizin schon lange angewandt.

Die zystische Dilatation ist aber recht selten oder besser, sie ist nur in ganz wenigen Fällen nachzuweisen. Die Adnexe sind in der überwiegenden Mehrzahl der Fälle palpatorisch normal. Der Uterus ist meist etwas groß und derb, nicht aufgelockert wie in der Schwangerschaft, es fehlt ja die Corpus-luteum-Wirkung. Hin und wieder ist der Muttermund leicht klaffend, aber etwas besonders Charakteristisches findet sich palpatorisch nicht. Der Grund für diesen Befund sind Ausstoßungsbestrebungen des Uterus, der sich analog wie beim submukösen Myom oder bei Polypen dieses Fremdkörpers entledigen will.

Die Portio und Scheide können infolge der Hyperämie livide aussehen (*Runge, Schröder*).

Neben diesem uncharakteristischen palpatorischen Befund können sich aber alle möglichen, von dieser Funktionsanomalie unabhängigen Krankheitsprozesse vorfinden, so z. B. Myome, Ovarialtumoren, chronisch entzündliche Affektionen der Adnexe und Karzinome.

Merkwürdigerweise macht die Blutung subjektiv recht wenig Beschwerden. Im Gegenteil, es verschwindet jegliche Dysmenorrhoe, solange die pathologische Blutung andauert. Und dies bei Frauen, die sonst bei jeder Menstruation das Bett hüten müssen wegen der unerträglichen Schmerzen. Die Dysmenorrhoe erscheint allerdings wieder, sobald der normale Zyklus wieder einsetzt. Aus den gesamten klinischen Daten läßt sich wohl mit großer Wahrscheinlichkeit die Diagnose der glandulär-cystischen Hyperplasie stellen, Sicherheit bringt aber erst die histologische Untersuchung der abradierten Schleimhaut. Die Curettage ist besonders auch darum eine absolute Notwendigkeit, weil im präklimakterischen Alter ja nicht nur die Follikelpersistenz gehäuft auftritt, sondern auch das Uteruskarzinom. Dieses auszuschließen oder rechtzeitig zu erkennen, muß die erste Aufgabe sein.

Die Curettage dient aber nicht nur diagnostischen Zwecken, sondern ist in sehr vielen Fällen auch Therapie. Sie ist es besonders dann, wenn die Abrasio nicht am Anfang der Blutung gemacht wird, wie es für die Diagnosestellung zu wünschen wäre. Diese Heilwirkung ist vielleicht dadurch zu erklären, daß der die pathologische Blutung verursachende persistierende Follikel im Moment der Curettage schon zugrunde gegangen ist und man das Stadium der Wundheilung abkürzt, indem die Curette eine glatte, saubere Wunde schafft. Es ist dies aber lediglich Theorie, Sicheres darüber weiß man nicht.

Wird die Abrasio am Anfang der Blutung vorgenommen, so gewinnt man meistens reichlich Material, die Schleimhaut ist dick. Der histologische Befund in diesem Stadium wurde schon weiter oben beschrieben. Je länger die Blutung aber anhält, desto mehr fällt die Schleimhaut der Nekrose anheim. Sie proliferiert allerdings von der Basalis immer ein bißchen weiter, solange der persistierende Follikel Hormon produziert. Fällt aber dieses Stimulans weg und abradiert man einige Zeit später, so kann das gewonnene Material recht spärlich sein, oft so spärlich, daß es nicht für eine exakte histologische Untersuchung reicht. Zu diesem Zeitpunkt ist die Curettage fast ausnahmslos die gegebene Therapie.

Eine andere Untersuchungsmethode von *C. Béclère* basiert auf der Beobachtung, daß die proliferierte Schleimhaut eine ungleichmäßige, unebene Oberfläche hat. Er macht deshalb schon seit Jahren bei Verdacht auf eine Funktionsanomalie eine Uterographie. Liegt eine Hypertrophie der Schleimhaut vor, so sind die Konturen der Uteruswand nicht regelmäßig, sondern es bietet sich ein «image dentelée», wie *Béclère* es nennt. Nur in seltenen Fällen sei die Hyperplasie so ausgesprochen, daß man auf der Radiographie Lakunen erkennen könne, so daß es aussehe, als läge ein Tumor vor. In diesen Fällen allerdings müßte die Curette die Entscheidung bringen. In welchem Umfange Rezidive vorkommen, ist noch nicht sichergestellt. *Schröder* nimmt bis zu 50% an, während *Tietze* bei einem Material von über 400 Fällen viel kleinere Zahlen beobachtete. Man müßte, um dies genauer zu eruieren, noch viel öfters curettieren, was praktisch ein Ding der Unmöglichkeit ist. Denn, wenn eine Blutung einige Tage sistiert hat, so kann eine neue Blutung wohl ein Rezidiv bedeuten, sie kann aber auch nur aus einer frischen Nekrose der alten proliferierten Schleimhaut stammen oder aber eine echte Menstruation sein. Die Menstruation wird man selbstverständlich leicht an Dauer und Stärke der Blutung erkennen. Um die sicheren Rezidivfälle herauszufinden, wäre eine Curettage nach jeder Amenorrhoe, am Anfang jeder neuen pathologischen Blutung notwendig.

Klinisch bedeutsam sind die Fälle, bei denen sich immer wieder eine Amenorrhoe mit anschließender Blutung an die andere reiht.

Das gehäufte Auftreten von Follikelpersistenzen und von Uteruskarzinomen im präklimakterischen Alter hat frühe schon die Vermutung erweckt, ob nicht aus der hyperplastischen Schleimhaut unter dem ständigen Reiz des Follikulins ein Karzinom durch Metaplasie entstehen könnte. Sowohl *Schröder* als auch *Tietze* haben jedoch in ihrem Untersuchungsmaterial nur ganz selten einen solchen Fall beobachten können. Es stimmt dieses Ergebnis gut überein mit den neueren tierexperimentellen Resultaten, nach denen mit unphysiologisch hohen Follikelhormondosen wohl krankhafte Hyperplasien, nie aber eigentliches Krebswachstum hervorgerufen werden konnte (*v. Wattenwyl*).

Ein zweites mögliches Gefahrenmoment ist die starke Blutung. In der

Ophthalmologie ist das Auftreten von Erblindungen als Folge von z. B. schweren Uterusblutungen bekannt (*Hensen, Puppel, Retzlaff*).

Das Untersuchungsmaterial der Universitätsfrauenklinik Basel

Es steht der Basler Frauenklinik ein ziemlich reichliches Untersuchungsmaterial über das Krankheitsbild der glandulär-cystischen Hyperplasie zur Verfügung. Es ist daher auch nicht von ungefähr, daß die Arbeiten von *Joël, Streit, Wenner* und *v. Wattenwyl* immer wieder diese Funktionsanomalie zum Thema gehabt haben und damit manchen Beitrag zur Aufklärung und Therapie geliefert haben.

In den Jahren von 1935–1939 wurden in der Basler Klinik 205 Fälle von glandulär-cystischer Hyperplasie behandelt. Von diesen sind 198 früher oder zur Zeit ihres Klinikaufenthaltes durch eine histologische Untersuchung in ihrer Diagnose bestätigt worden. Nahezu alle mikroskopischen Untersuchungen wurden im pathologisch-anatomischen Institut der Universität Basel (Prof. *Werthemann*) vorgenommen. Die wenigen Fälle, deren histologische Diagnose nicht im pathologisch-anatomischen Institut in Basel gemacht wurde, sind durch Protokolle von auswärtigen Instituten belegt.

Die 7 Fälle, die nicht curettiert wurden und bei denen auf eine histologische Beglaubigung der Diagnose verzichtet wurde, betrafen 6 junge Mädchen bis und mit 20 Jahren und eine Frau von 28 Jahren mit einer schweren sekundären Anämie, bei der die Blutung auf Proluton stand. Juvenile Blutungen sind in der Hauptsache durch eine glandulär-cystische Hyperplasie bedingt und bedürfen meist keiner besonderen Bestätigung durch die histologische Untersuchung.

Neben diesen 205 sicheren Follikelpersistenzen fanden sich noch 82 Fälle, bei denen entweder die mikroskopische Untersuchung nichts Positives für die Diagnose der glandulär-cystischen Hyperplasie ergeben hatte oder bei denen nicht curettiert und daher die histologische Diagnose nicht eingeholt worden ist. Die klinische Diagnose war in der Hauptsache Metrorrhagie oder Metropathia haemorrhagica. In allen diesen Fällen fehlte eine pathologisch-anatomische sicht- oder tastbare Blutungsquelle, auch sprach das klinische Bild jeweilen eindeutig für eine Follikelpersistenz. Es wurde aber darauf verzichtet sie in das Untersuchungsmaterial einzubeziehen, weil zur sicheren und einwandfreien Diagnose der glandulär-cystischen Hyperplasie die histologische Bestätigung fehlte.

Die Altersverteilung der histologisch sicheren 198 Fälle und der klinisch sicheren 7 Fälle, wie sie die untenstehende Tabelle zeigt, ist so, daß auch hier deutlich hervortritt, daß die Jahre zwischen 35 und 55 weitaus die Mehrzahl der Erkrankungen liefern. Bemerkenswert ist, daß die Zeit der Menarche und kurz nachher mit einer relativ hohen Zahl vertreten ist. Die jüngste

Patientin war 13 und die älteste 64 Jahre alt. Das 46. Altersjahr stellte das höchste Kontingent, nämlich 17 Fälle.

Abb. 1. *Altersverteilung bei 205 Fällen von glandulär-cystischer Hyperplasie*



Die Menarche trat im Durchschnitt mit 14 Jahren und 3 Monaten ein. Bei den 12 jugendlichen Patientinnen zwischen 13 und 20 Jahren lag der Zeitpunkt der ersten Menstruationsblutung früher, nämlich bei durchschnittlich 13 Jahren und 3 Monaten. *Tietze* gibt für unsere Breiten einen normalen Durchschnitt von 15 Jahren und 7 Monaten an.

Was den evtl. Zusammenhang der glandulär-cystischen Hyperplasie mit der Anzahl der durchgemachten Aborte und Geburten betrifft, so waren von 47 Frauen, die im Zeitpunkt der Erkrankung nicht älter als 35 waren, 30 nie gravid, während bei den übrigen 158 Patientinnen von über 35 Jahren nur 30 nie konzipiert haben. Dabei muß aber berücksichtigt werden, daß bei den jugendlichen, nie schwangeren Frauen auch die mitgezählt wurden, bei denen die Funktionsanomalie früh, also mit Einsetzen der Geschlechtsreife aufgetreten ist. Dann ist auch zu bedenken, daß gerade die Follikelpersistenz eine Erkrankung ist, die, solange sie andauert, jede Konzeption verunmöglicht. Dies liegt direkt im Wesen der Krankheit begründet und kann als wichtiges klinisches Zeichen gelten.

Daß in höherem Alter das mehrbelastete und mehrbeanspruchte Ovarium eher zu Anomalien neigt, könnte man sich theoretisch durchaus vorstellen.

Es ist dies aber bis jetzt unbewiesen. Von großem Interesse und klinisch am wichtigsten ist die Regelanamnese. In der gesamten Literatur, die sich mit dem Problem der glandulär-cystischen Hyperplasie befaßt, wird immer wieder hervorgehoben, wie häufig die Tempoanomalien der eigentlichen Erkrankung vorangehen. Unsere Zahlen können das nur bestätigen. Von den 205 Fällen sind es nur 61 bei denen die Regel mehr oder weniger (im Sinne der Individualität der Periode) normal geblieben ist bis zur Erkrankung. Bei den 13 Fällen, die überhaupt nie eine regelmäßige Menstruationsblutung kannten, ist die Mehrzahl der Patientinnen in ganz jugendlichem Alter. Daß das Ovarium noch über Jahre nach dem Eintritt ins Klimakterium hinaus latent funktionsfähig bleiben kann, beweisen die Fälle, wo nach 9, 12, 14 und 16 Jahren vollständiger Amenorrhoe eine Follikelpersistenz in Erscheinung getreten ist.

Unter den Fällen mit normalem Zyklus, aber verändertem Blutungstypus sind es 2, bei denen in der Krankengeschichte vermerkt wurde, daß die Menstruationen vor der pathologischen Blutung deutlich schwächer geworden seien. Bei andern 19 Patientinnen zeigt sich der Funktionsmangel des Ovariums durch das Auftreten einer Hypermenorrhoe, wie sie beinahe physiologisch ist im präklimakterischen Alter. Bei der Verwertung der vorausgehenden Tempoanomalien und Typusveränderungen muß die Einschränkung gemacht werden, daß die Mehrzahl der Patientinnen im präklimakterischen Alter steht, wo diese Menstruationsveränderungen zum gewöhnlichen Bild gehören. Klinisch können also nur Tempoanomalien bei Frauen im geschlechtsreifen Alter einen sicheren Hinweis zur Diagnose der Follikelpersistenz geben. Immerhin erwecken plötzlich auftretende Regelveränderungen mit starken, atypischen Blutungen auch im Präklimakterium den Verdacht der glandulär-cystischen Hyperplasie.

Regelblutung vor der Erkrankung	Anzahl der Fälle
Normal, d. h. Typus und Zyklus nicht anders als früher	61
Zyklusveränderungen oder Zyklus- und Tempoanomalien	79
Typusveränderungen, hauptsächlich im Sinne einer Hypermenorrhoe	22
Längere Amenorrhoe wegen vermuteter Menopause	14
Längere Amenorrhoe wegen vorausgegangenem Partus	2
Auftreten von Zwischenblutungen bei sonst normalen Menses	13
Ueberhaupt nie regelmäßige Menses	13
Keine Regelanamnese	1
	205

Tritt die krankhafte Blutung unmittelbar im Anschluß an eine erwartete Periode auf oder nur durch einige Tage Intervall getrennt, so ist anzunehmen, daß diese letzte Periode nicht mehr eine echte Menstruation, sondern schon eine Blutung, bedingt durch eine Follikelpersistenz, war. Es

braucht also nicht unbedingt eine längere amenorrhoische Pause der Blutung voranzugehen.

Schröder unterscheidet deshalb kurzfristige und langfristige Follikelpersistenzen.

Die kurzfristige Follikelpersistenz kommt nicht häufig vor. Sie ist nach *Schröder* ein menschliches Analogon zu der non ovulating bleeding der Affen. Die Blutung erfolgt ungefähr zur Zeit der erwarteten Periode. Die Nekrose und Wundheilung nimmt nicht mehr als 10 Tage in Anspruch. Es sind dies Fälle von unfruchtbaren, menstruationsähnlichen, einphasischen Zyklen. Die Frauen sind, da ja keine Ovulation stattfindet, steril.

Abb. 2. *Möglicherweise abgelaufene kurzfristige Follikelpersistenz*



Frau Sch.-B., J. Nr. 70, Alter 48 J. A.: Men. 14j., 5 Geb. Seit Juli 1935 unregelmäßige, starke Blutungen. Befund: Geringgrad. Desz. beids. In der Vorderwand des Ut. eigroßer Myomknoten. Klin. Diagnose: Metropathia cystica. Therapie: Proluton, 2mal Abrasio. Histologische Diagnose: 1. Mäßige glanduläre Hyperplasie bei Metropathia cyst. 2. idem mit Zirkulationsstörungen. Röntgenkastration.

Die langfristige Follikelpersistenz teilt *Schröder* ein in eine solche von mittellanger Dauer und in eine solche, die sich über viele Wochen hinzieht. Bei der letztgenannten kann die Blutung sich über Wochen erstrecken, aber auch monatelang anhalten mit gelegentlichen kleinen Intervallen dazwischen und mit abwechselnder stärkerer und schwächerer Blutung. Manchmal hat man den Eindruck beim Betrachten der Blutungskurven, als ob die Stärke der Blutungen ein periodisches An- und Abschwellen zeige.

Schröder und mit ihm *Robert Meyer* nehmen an, daß eine krankhafte Follikelphase die andere ablösen kann, so daß jedesmal, wenn wieder genügend Follikulin durch einen neu heranreifenden Follikel produziert wird, die Schleimhaut in die intakte Proliferationsphase rückverwandelt wird, um dann wieder der Nekrose anheim zu fallen, sobald die Menge des Hormons abnimmt, d. h. der Follikel atretisch wird. (Abb. 3.)

Das der krankhaften Blutung vorausgegangene Intervall bei unseren zur Verfügung stehenden Beobachtungen ist in der folgenden Tabelle zusammengefaßt. Es fällt dabei die relativ hohe Zahl der Fälle auf, in denen die Blutung schon vor der erwarteten Regel auftritt. Die blutungsfreien Tage wurden vom Aufhören der letzten Blutung, gleichgültig ob diese möglicherweise

Abb. 3. *Beispiel für lange Follikelpersistenz mit Rezidiven*

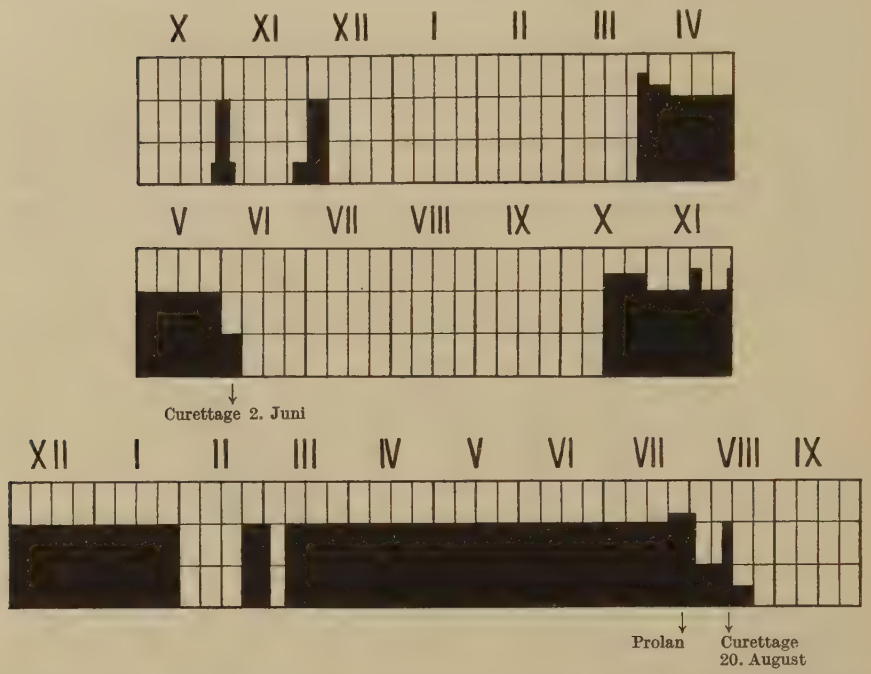

Frau V.-C., J. Nr. 1937, 669, Alter 27 J. A.: Men. 12j., P. unregelm. postp., 1 Abort. Befund: C. A. retrov., C. Ut. retrofl. nicht wesentlich vergrößert. Klin. Diagnose: Glandul. Hyperplasie, Metrorrhagien. Retrofl. mob. Therapie: 2mal Curettage, Prolan, Alex. Adams-Op. Histologische Diagnose: Glanduläre-cystische Hyperplasie. 2. Starke glanduläre Hyperplasie. 3mal Klinikaufenthalt wegen Rezidiv.

schon pathologisch war oder nicht, berechnet. Wenn man eine normale Proliferationsphase, das ist die Zeit vom Zugrundegehen des Corpus luteum menstruationis bis zur neuen Ovulation, mit 15 Tagen annimmt, wie z. B. *Knaus* dies tut, so sind alle Blutungen vor dem 15. Tag weder Menstruationsblutungen noch Nekroseblutungen infolge einer Follikelpersistenz. Es können dann höchstens frische Nekroseblutungen auf Grund einer schon bei der letzten sogenannten Menstruation vorhandenen alten Follikelpersistenz sein. *Schröder* selbst ist ebenfalls der Auffassung, daß die normale Proliferationsphase vom 6.–15. Tag, bei 4wöchigem Zyklus, dauert. *Schröder* und *Knaus* betonen, daß die relativ funktionslose Zeit im Ovarium nach dem Zusammenbruch des Corpus luteum menstruationis oder der Atresie eines persistierenden Follikels und dem Ueberschreiten der 5-mm-Grenze eines heranwachsenden Follikels individuell sehr verschieden und deshalb unberechenbar bleibt. Bei der kurzfristigen Follikelpersistenz errechnet *Schröder* z. B. diese funktionslose Periode bis zu 14 Tagen. Da die normale

Follikelzeit, vom Ueberschreiten der 5-mm-Grenze bis zur Ovulation, nach seiner Ansicht 10–11 Tage im Durchschnitt dauert, so würde auch bei *Schröder* die normale durchschnittliche Ruhephase des Ovariums 4–5 Tage betragen. Es ist also nach den Angaben von *Schröder* anzunehmen, daß bei der glandulär-cystischen Hyperplasie alle Blutungen, die in den ersten 10 bis 11 Tagen nach Aufhören der letzten Blutung erfolgen, frische Nekroseblutungen einer schon längerdauernden Follikelpersistenz sind. Also muß die vorhergegangene Blutung, auch wenn sie zur Zeit der erwarteten Periode erfolgt ist, schon krankhaft gewesen sein. Dies ist auch der Grund, weswegen die Blutungen, die vor dem 11. Tag nach dem Sistierender letzten auftreten, besonders erwähnt werden.

Es hält schwer zu verstehen, warum nur die Theorie von *Knaus*, die neuerdings durch Arbeiten von *Rob. Meyer* und *v. Pallos* gestützt wird, oder nur die Theorie von *Schröder* den Tatsachen entsprechen soll. Die Konstanz der Proliferationsphase und der Corpus-luteum-Phase ist normalerweise sicher vorhanden. Besteht aber eine inkoordinierte oder geradezu entgegengesetzte Relation der beiden Inkrete des Ovars (*v. Pallos*), so ist es doch durchaus denkbar, daß jede der beiden Größen verändert werden kann, im extremen Fall vielleicht sogar beide, wobei dann die pathologisch veränderte Follikelphase abgelöst würde durch eine krankhafte Sekretionsphase.

Bei 42 Patientinnen war das vorausgegangene Intervall nicht mehr zu erfahren. Die Gründe dafür sind verschieden. Die Frauen gaben eine mehrwöchige, mehrmonatige, ja mehrjährige Blutungszeit an ohne wesentliche Intervalle, so daß sie, wie sie sich ausdrücken, gar nicht mehr an eine blutungsfreie Zeit sich erinnern können. Auch die Intervalle werden oft sehr ungenau angegeben. Angaben wie, es hat fast jeden Tag geblutet oder es hat jede Woche 2–3mal geblutet oder die Blutung kam bei jeder Anstrengung oder nach jeder Kohabitation, sind nicht selten.

Unter den Fällen mit mehr als 12wöchiger Amenorrhoe sind auch jene zu finden, bei denen die glandulär-cystische Hyperplasie nach Partus oder mehrmonatiger oder mehrjähriger Amenorrhoe in der Klimax auftrat. In einem Fall war sogar eine 16jährige, nach den Angaben der Patientin vollständige Amenorrhoe vorausgegangen.

Eintritt der krankhaften Blutung	Anzahl der Fälle
Vor dem 11. Tag nach Aufhören der letzten Blutung	33
Vor Eintritt der erwarteten Periode, aber mit mehr als 11 Tagen blutungsfreiem Intervall	18
Zur Zeit der erwarteten Periode	21
Nach der Zeit der erwarteten Periode bis zu 12 Wochen seit dem Aufhören der letzten Blutung	59
Nach mehr als 12 Wochen	10
Intervall nicht mehr zu ermitteln	42
Zur Zeit des Klinikeintrittes keine Blutung	22
	205

Abb. 4

Beispiel für Eintritt der krankhaften Blutung vor dem 11. Tag seit der letzten Blutung

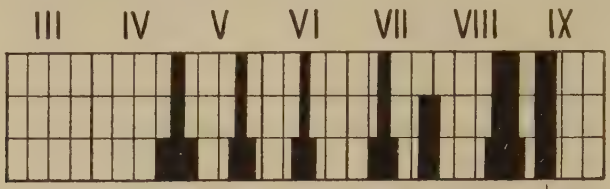

Frau R.-R., J. Nr. 1935, 1005, Alter 30 J. A.: Men. 13j. Menses immer unregelm., bes. im Winter. Befund: C. A. retrov. Corpus spitzw. antefl. Klin. Diagnose: Poly- u. Hyperm. Anämie, Metrop. cyst. Therapie: Abrasio. Histologische Diagnose: Metropathia cystica. Zirkulationsstörungen des Endometriums.

Beispiel für den Eintritt der krankhaften Blutung vor der erwarteten Menstruation, aber mit mehr als 11 Tagen Intervall, evtl. kurze Follikelpersistenz

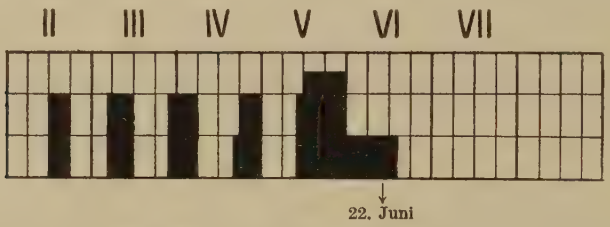

Frau V.-R., J. Nr. 1939, 621, Alter 41 J. A.: Men. 13j., 3 Geb., 1 Abort. Seit ½ Jahr unregelmäßige, z. starke Blutungen. Vor einem Jahr schon 2 Curettagen wegen Blutungen. Befund: Tastbefund normal. Spiegelbild: Muttermundlippe ganz leicht evertiert. Klin. Diagnose: Glandulär-cystische Hyperplasie. Therapie: H. Kur, Abrasio. Histologische Diagnose: Sehr schwere glandulär-cystische Hyperplasie mit starken Zirkulationsstörungen.

Zur Zeit der erwarteten Periode einsetzende krankhafte Blutung

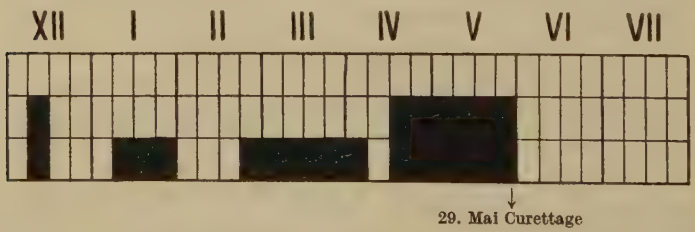

Frau K.-H., J. Nr. 1935, 681, Alter 47 J. A.: Men. 17j., 4 Geb., 1 Abort. Seit Anfang Januar Hypermenorrhoe. Befund: Normal. Klin. Diagnose: Metrorrhagie, M. c. Thrombophlebitis. Therapie: Abrasio. Histologische Diagnose: Metropathia cystica.

Beispiel für Eintritt der krankhaften Blutung nach der Zeit der erwarteten Periode



Frau R.-St., J. Nr. 1939, 597. Alter 43 J. A.: Men. 16j., 2 Geb., Menses früher normal. Befund: Collum retrov. Corpus plump, antefl. Mehrere Nabothseier. Therapie: Prolan, Lutocyclin, Präp. 3553, Abrasio. Klin. Diagnose: M. c. Histologische Diagnose: Metropathia cystica. Drüsenschläuche fast alle erweitert.

Die Blutungskurven (Abb. 4) und Auszüge aus Krankengeschichten sollen zur Illustration und bessern Verständnis der Tabelle auf Seite 33 dienen.

Der Palpationsbefund war, in Uebereinstimmung mit den Ergebnissen anderer Kliniken, auch bei unseren Patientinnen ohne Besonderheiten. Bei 24 Frauen war der Uterus deutlich vergrößert und bei 27 weiteren Frauen war er plump oder doch etwas größer als normal. Fixiert war der Uterus bei 2 Frauen.

4mal wurden Uterustumoren palpiert und einmal ein Tumor am Zervikalkanal. In 2 Fällen glaubte man hinter dem Uterus einen fraglichen Tumor festgestellt zu haben.

Die einseitige Vergrößerung der Adnexe, wie sie früher bei der Diagnosestellung und bei der Therapie eine Rolle gespielt hat, wurde in 22 Krankengeschichten erwähnt. In 2 Fällen waren die Adnexe beidseits vergrößert und einmal wurde auch eine einseitige Tubenverdickung gefunden.

Das Spiegelbild ergab in 20 Fällen eine Erosio oder Eversio portionis. Bei 11 Frauen waren im Spiegelbild Polypen zu diagnostizieren.

Anamnestisch gaben 5 Frauen an, eine Ovarialoperation durchgemacht zu haben. Bei einer Patientin wurde dabei das ganze rechte und zwei Drittel des linken Ovariums reseziert. Ob in diesen Fällen die Verminderung des funktionstüchtigen Gewebes die Ursache der Funktionsanomalie ist, wurde auch schon von *Tietze* in Erwägung gezogen. In 3 Fällen von einseitigen Kastrationen konnte er jeweilen das Auftreten einer Follikelpersistenz beobachten.

5mal wurden Eierstocksentzündungen in der Vorgeschichte erwähnt. Bei 10 Frauen war früher eine operative Sterilisation, in der Hauptsache die Tubensterilisation nach Prof. *Labhardt*, vorgenommen worden.

Interessant ist vielleicht die Feststellung, daß 10 Patientinnen in ihrer

Anamnese eine Strumektomie angaben. Bei einer Patientin soll die Dauerblutung unmittelbar auf die Operation gefolgt sein, allerdings soll bei einer andern Patientin eine Appendektomie die gleiche Wirkung gehabt haben.

Die meisten Patientinnen befanden sich zur Zeit der Blutung subjektiv wohl. Ausnahmen bildeten hauptsächlich die Frauen mit einer sekundären Anämie. In einem Fall wurde angegeben, daß die Blutung mit Krämpfen begonnen habe und in einem weiteren Fall soll der Anfang der Metrorrhagie mit Schüttelfrost und Fieber verbunden gewesen sein (?).

Das schädigende Agens, das irgendwo im Zusammenspiel zwischen dem vegetativen Zentrum, der Hypophyse und dem Ovarium einwirkt, ist in den wenigsten Fällen zu erfahren. Bei 4 Frauen entwickelte sich die Funktionsstörung im Anschluß an eine Geburt oder Fehlgeburt. Eingreifende Veränderungen in den Lebensbedingungen oder der Konstitution unangepaßte Anstrengungen sind mögliche Ursachen (*v. Wattenwyl*). *Schröder* gibt als vielfach wirksame Therapie eine veränderte leichtere Lebensweise an oder er schlägt eine längerdauernde Höhenkur vor.

Die Dauer der Blutung war sehr unterschiedlich, von wenigen Tagen bis zu Wochen und Monaten. Die Persistenzdauer ist kein Charakteristikum und ebenso ist die Zeit der Nekrose, die ja die Ursache der Blutung ist, nie gleich lang. Dazu kommt noch, daß die einen Patientinnen früh zum Arzt gehen, während besonders bei Frauen im Präklimakterium häufig zu beobachten ist, daß sich eine atypische Blutung an die andere reihen kann, ohne daß sie sich deswegen beunruhigt fühlen.

In der Mehrzahl der Fälle wurde wenigstens einmal in der Klinik oder schon früher auswärts eine Curettage vorgenommen. Die Curettage war in vielen Fällen nicht nur zur Bestätigung der Diagnose notwendig, sondern oft zugleich auch Therapie. Bei besonders hartnäckigen, immer wiederkehrenden Metrorrhagien war vorgängig der Klinikbehandlung bis zu 6mal abradiert worden. 4mal wurde auf Grund der klinischen Diagnose eine Amputatio, Defundatio oder Totalextirpation des Uterus vorgenommen und dann die histologische Diagnose bestimmt. In einem Fall verbot eine schwere sekundäre Anämie jeden Eingriff, um so mehr als die konservative Hormonkur vollen Erfolg hatte und damit auch die klinische Diagnose ex iuvantibus bestätigte. Bei 6 juvenilen Blutungen wurde aus den schon erwähnten Gründen nicht curettiert.

Aus der nachfolgenden Zusammenstellung über die pathologisch-anatomischen Diagnosen ist ersichtlich, daß die glandulär-cystische Hyperplasie mit allen möglichen anderen Veränderungen der Schleimhaut kombiniert vorkommen kann. Dabei überwiegt einmal die glanduläre Hyperplasie und ein anderes Mal die eine oder andere der aufgeführten Krankheiten.

Welche Erkrankung primär und welche auf dem Boden dieser primären Veränderung sich nachträglich entwickelt hat, ist kaum zu entscheiden.

Die lokalen Zirkulationsstörungen im Endometrium sind eine der häufigsten Begleiterscheinungen, sie sind sogar, wie *Schröder* annimmt, neben der Hyperplasie der Mukosa, der Vermehrung und cystischen Degeneration der Drüsen ein weiteres Signum für die histologische Diagnose. Sie sind ein Hinweis darauf, daß die Proliferation nicht mehr intakt ist und es schon zu Gefäßwandschädigungen und Ernährungsstörungen gekommen ist. Daß eine glandulär-cystische Hyperplasie mit ihren lange dauernden Nekroseblutungen geradezu ideale Verhältnisse für eine aufsteigende Endometritis schafft, ist einleuchtend. Auffallend ist nur, daß sie nicht noch häufiger das Bild begleitet. Möglicherweise sind auch die Blutungen dort, wo die Entzündung schon größere Schleimhautpartien ergriffen hat, mitbedingt durch die Endometritis. Die Entstehung einer Adenomyomatose als Folge einer primär vorhandenen glandulär-cystischen Hyperplasie könnte man sich wohl durch die abnorme Wucherungstendenz der Schleimhautdrüsen und durch die evtl. Schädigung der Uterusmuskulatur durch den lange dauernden Hormonfluß erklären. Die häufig ausgeführte Curettage mit der nicht immer zu vermeidenden Verletzung der Muskulatur bildet sicher eine weitere Ursache für deren gleichzeitiges Vorkommen. Unter den Kombinationsfällen zeigten ca. die Hälfte, neben den 2 anderen Möglichkeiten (Endometritis oder Zirkulationsstörungen), adenomyomatöse Veränderungen.

Frau W.-R., J. Nr. 36/49. Eine 37jährige Patientin hatte seit 2 Jahren mehrwöchige, bis zu 3 Monaten lange Dauerblutungen mit unregelmäßigen Intervallen. Sie wurde deswegen 3mal auswärts curettiert. Keine normale Periode mehr. Die auf eine Curettage folgende Blutung nach 1–2 Monaten Intervall war stark und verlängert.

Anamnese: Menarche 14jährig, Eileiterentzündung, Tubargravid., 1 Geburt.
Klinische Diagnose b. Eintritt: Recid. Metropathia cystica, Follikelzyste des Ovars links, Uterus myomat.

Therapie: Proluton, Abrasio, supravaginale Amputation.
Histologische Diagnose der abradierten Schleimhaut: Metropathia cystica und nach der Amputatio: Schwere Adenomyomatose.

Obwohl eine echte Karzinombildung auf dem Boden einer glandulären Hyperplasie selten zu sein scheint, so kommen doch häufig, infolge der überschießenden Proliferation, bizarre und atypische Epithelbilder vor. In den Berichten der Basler pathologisch-anatomischen Anstalt wurden 17mal vereinzelte Epithelatypien erwähnt. In einem Fall wurden Stellen gefunden, die für Karzinom verdächtig angesehen wurden, in einem andern Fall wurde eine fragliche präkanzeröse Umwandlung diagnostiziert und in einem weiteren Fall endlich wurden die Atypien als beginnendes Karzinom gewertet. In keinem dieser Fälle bestätigten sich jedoch diese Befürchtungen.

Pathologisch-anatomische Diagnose	Anzahl der Fälle
1. Glandulär-zystische Hyperplasie der Schleimhaut	78
2. Glandulär-zystische Hyperplasie + Zirkulationsstörungen	51
3. + Endometritis	23
4. + Adenomyomatose	7
5. Kombinationen von 1–4	18
6. Glandulär-zystische Hyperplasie + ausgesprochene Schleimhauttbc.	1
7. + Endometritis + karzinomverdächtige Stellen oder fragl. präkanzeröse Umwandlung oder beginnendes Ca.	3
8. + Polyposis z. T. mit Kombinationen von 1–4	16
9. Zirkulationsstörungen bei juveniler Metrorrhagie	1
10. Keine Curettage	7
	205

Nach der Atresie des persistierenden Follikels können die nächsten Zyklen wieder normal ablaufen, nach angemessener Zeit kommt es zu einer normalen Menstruation. Oft schließt sich aber an das Ende der Dauerblutung eine mehr oder weniger lange Amenorrhoe an mit nachfolgender neuer Nekroseblutung. So kann sich eine Follikelpersistenz an die andere reihen. Ist die Patientin im präklimakterischen Alter, so wird, wenn die Diagnose gesichert ist, mit Vorteil röntgenkastriert werden. Im geschlechtsreifen Alter dagegen wird man versuchen, durch Hormonkuren wieder einen normalen Zyklus zu erreichen. In ganz schweren Fällen nur oder dort wo sich die Patientin aus irgendwelchen Gründen nicht der langwierigen Hormonkur unterziehen will, wird man zur Operation, zur Amputation des Uterus sich entschließen. Die operative Therapie wird aber im Gegensatz zu früher immer seltener werden. Die Curettage darf allerdings, trotz der verfeinerten klinischen Diagnosenstellung, nie ganz aufgegeben werden. Einmal wenigstens sollte die Diagnose der glandulär-cystischen Hyperplasie histologisch bestätigt werden.

Die Zahl der Rezidive wurde in 3 Gruppen eingeteilt. Die sicheren rezidivierenden Follikelpersistenzen wurden alle durch eine 2. histologische Untersuchung bestätigt.

In der 2. Gruppe sind alle jene Patientinnen einbezogen, die bei der neuen Blutung die Klinik wieder aufsuchten, bei denen aber die neue Diagnose auf Grund der klinischen Daten und der Tatsache, daß schon einmal eine Follikelpersistenz bestanden hatte, erhoben wurde.

In der 3. Gruppe endlich sind die Fälle zusammengefaßt, die in der Anamnese mindestens einmal eine längere Amenorrhoe mit anschließender lange dauernder Blutung aufwiesen.

Alle 3 Gruppen zusammen ergeben 111 Rezidive und machen somit etwas mehr als 50% der untersuchten Follikelpersistenzen aus.

Rezidive

	Fälle
Sichere Rezidive durch eine 2. Curettage oder durch Amputatio, Defundatio oder Totalextirpation des Uterus bestätigt:	
Patientinnen unter 35 Jahre alt	3
Patientinnen über 35 Jahre alt	18
Vermutliche Rezidive mit klinisch sicherer Diagnose, aber ohne histologische Bestätigung:	
Patientinnen unter 35 Jahre alt	6
Patientinnen über 35 Jahre alt	26
Anamnestisch wahrscheinliche Rezidive:	
Patientinnen unter 35 Jahre alt	17
Patientinnen über 35 Jahre alt	41

Zusammenfassung

Die glandulär-cystische Hyperplasie entsteht auf Grund einer Follikelpersistenz im Ovarium. Die dadurch hervorgerufenen Blutungen gehören also zu den funktionellen Blutungen. Die Hyperplasie des Endometriums ist aber nicht deren einzige Form, sondern nur die häufigste und am besten bekannte. In den funktionellen Blutungen faßt man alle jene Tempoanomalien und Typusveränderungen zusammen, die infolge einer inkoordinierten oder geradezu gegensätzlichen Relation der beiden Inkrete des Ovariums entstehen und durchaus unabhängig sind von den Blutungen, die durch Geschwülste, Lageveränderungen, Entzündungen, Schwangerschaften usw. entstanden sind. Eine sichere Diagnose kann nur durch das histologische Schleimhautbild gestellt werden, die klinische Diagnose allein genügt nicht.

Wichtig für die klinische Diagnose ist das Alter der Patientin, die Regelanamnese, die der krankhaften Blutung vorangegangene Amenorrhoe, das im allgemeinen gute subjektive Befinden, der normale oder nur leicht veränderte Genitalbefund und die evtl. schon früher aufgetretenen Dauerblutungen. Das hier untersuchte Material der Basler Frauenklinik umfaßt die Fälle von glandulär-cystischen Hyperplasien in den Jahren von 1935 bis 1939. Es handelt sich dabei um 205 Fälle, von denen 198 curettiert worden sind. In diesen 198 Fällen wurde die klinische Diagnose durch die histologische Untersuchung bestätigt. Die nicht curettierten Fälle waren juvenile Blutungen, bei denen sich eine histologische Untersuchung erübrigt und ein Fall von sekundärer Anämie, bei dem die Therapie die Diagnose bestätigte.

Die Jahre zwischen 46 und 50 stellten das größte Kontingent, nämlich 63. 12 Patientinnen waren im Alter von 13 bis und mit 20 Jahren.

Mehr als die Hälfte gab veränderte Regelblutungen schon vor dem Eintritt der pathologischen Blutung an. Bei 16 Frauen bestand schon längere Zeit eine Amenorrhoe zum Teil wegen vermuteter Menopause und zum Teil wegen Partus. Die krankhafte Blutung trat in 33 Fällen schon vor dem 11. Tag nach dem Aufhören der letzten Blutung ein und ist somit nach den Angaben

von *Schröder* nur als neue Nekroseblutung einer schon länger bestehenden Follikelpersistenz zu betrachten. Bei den meisten jedoch war der krankhaften Blutung eine mehr als 4 Wochen dauernde Amenorrhoe vorausgegangen.

Der Palpationsbefund war in der Regel normal, bei 51 Frauen war der Uterus deutlich vergrößert oder nur etwas plump. Die einseitige Vergrößerung der Adnexe war in 22 Krankengeschichten vermerkt.

Die pathologische Blutung dauerte von wenigen Tagen und Wochen bis zu Monaten und Jahren.

Die pathologisch-anatomische Diagnose lautete in der Hauptsache auf glandulär-cystische Hyperplasie. Daneben kamen aber auch Kombinationen vor mit Endometritis, Adenomyomatose, Zirkulationsstörungen, Schleimhauttuberkulose, präkanzeröse Umwandlung, ohne daß sich später die Diagnose Karzinom bestätigt hätte, und mit Polyposis.

Neben der Zusammenfassung der histologisch bestätigten Fälle von glandulär-cystischer Hyperplasie interessierte auch die Anzahl der sicheren Rezidive. In 21 Fällen wurde ein Rezidiv durch eine zweite histologische Untersuchung sichergestellt. In 32 Fällen war die Diagnose des Rezidivs klinisch sicher und in 58 Fällen war sie auf Grund der Anamnese wahrscheinlich.

Adler: Halban-Seitz; Blutungen; die entz. Erkrankungen d. Uterus. – *Aschoff:* zit. n. Schröder und Adler. – *Baidin:* Zbl. Gynäk. **1938,** 62, 2267. – *Baniecki:* zit. n. wtöckel. – *Béclère:* Bull. Soc. Obstétr. Par. **1937,** 26, 759; **1938,** 27, 405, 507, 747; Bresse méd. **1938,** 46, 347. – *Brennecke:* zit. n. R. Meyer und Schröder und Adler. – *Sischoff:* zit. n. Schröder. – *Burch:* S. A. M. A. **1937,** 109, 1869. – *Clauberg:* Die Peiblichen Geschlechtshormone. 1933. – *Damm:* Zbl. Gynäk. **1935,** 59, 567. – *Dietel: B*er. Gynäk. **1938,** 36, 1. – *Frankl, O.:* Arch. Gynäk. **1937,** 165, 295. – *Frank, Salmon:* zit. n. Platz. – *Fritsch:* zit. n. Stöckel. – *Gauß:* Strahlenther. **1937,** 60, 401. – *Goecke:* Zbl. Gynäk. **1935,** 59, 788. – *Graves, Novak:* zit. n. v. Pallos. – *Gregor:* Brit. med. J. **1938,** 116–118. – *Grumbrecht, Loeser:* Zbl. Gynäk. **1939,** 63, 1942. – *Hartmann:* zit. n. Schröder und Runge. – *Hensen:* zit. n. Schröder. – *Heyrowsky:* Zbl. Gynäk. **1938,** 62, 2763. – *Hitschmann:* zit. n. Adler. – *Joel:* Mschr. Geburtsh. **1940,** 111, 64. – *Junghans:* Zbl. Gynäk. **1935,** 59, 1760. – *Kamniker:* zit. n. Stöckel. – *Klinkenberg:* Klin. Wschr. **1935,** 14, 1057. – *Knaus:* zit. n. Schröder, Mikulicz in Lehrbuch v. Stöckel, n. Wenner. – *Konrad:* Zbl. Gynäk. **1940,** 64, 27. – *Lipschütz:* zit. n. v. Wattenwyl. – *Löser:* zit. n. Runge. – *Mandelstamm:* Zbl. Gynäk. **1935,** 59, 34. – *Mayer, A.,* und *Walthard:* zit. n. Runge. – *Maßhoff:* Mschr. Geburtsh. **1941,** 1, 122. – *Meding:* Münch. med. Wschr. **1936,** 48, 1978. – *Meyer, R.:* Arch. Gynäk. **1920,** 113, 259; zit. n. v. Pallos, n. Stöckel, n. Schröder. – *Nägeli, Negrier:* zit. n. Schröder. – *Nelson:* zit. n. v. Wattenwyl. – *Olshausen:* zit. n. R. Meyer, n. Adler. – *Pankow:* zit. n. Schröder. – *Pickham:* Strahlenther. **1937,** 63, 682. – *Platz:* Münch. med. Wschr. **1938,** 85, 218. – *Puppel:* zit. n. Schröder. – *Ruge, Karl:* zit. n. Schröder und Adler. – *Runge, Hans:* Blutung und Fluor, 1938; Ber. Gynäk. **1937.** – *Retzlaff:* zit. n. Schröder. – *Sakako:* zit. n. Junghans. – *Sekiba:* zit. n. Schröder. – *Siebke:* zit. n. Runge. – *Siegert:* Zbl. Gynäk. **1939,** 35, 1938. – *Siegert, Fornina:* zit. n. Junghans. – *Schauta:* zit. n. Adler. – *Schröder:* Halban-Seitz, Veit-Stöckel, Arch. Gynäk. Bd. **156**; Zbl. Gynäk. **1920,** 1401; Geb. u. Fr.heilkunde **1939,** 12, 727, zit. n. Runge. –

Stöckel: Lehrbuch d. Gyn., 1935. – *Streit:* Zbl. Gynäk. **1939,** 27, 1504. – *Sigismund:* zit. n. Schröder. – *Ten Berge:* Arch. Gynäk. **1938,** 166, 224. – *Tietze:* Zbl. Gynäk. **1935,** 1763; Arch. Gynäk. **1934,** 155, 525; Arch. Gynäk. **1936,** 156, 35, zit. n. v. Wattenwyl. – *Varangot:* Bull. Soc. Obstétr. Par. **1938,** 359. – *v. Wattenwyl:* Helvet. med. Acta **1941,** 8, 187; Schweiz. med. Wschr. **1941,** 924, 953. – *v. Pallos:* Z. Geburtsh. **1941,** 122, 396. – *Wenner:* Schweiz. med. Wschr. **1941,** 781. – *Wenner* und *Joel:* Schweiz. med. Wschr. **1939,** 23, 524. – *Wermbter:* zit. n. Schröder. – *Zondek:* zit. n. Mandelstamm.

Ich möchte Herrn Prof. *Labhardt* für die Gewährung und Überlassung dieser Arbeit meinen besten Dank aussprechen, ebenso danke ich Herrn Dr. *Joël* und Herrn Dr. *Wenner* für die Anregung zum Thema.